La revue SOAO

Organe d'Expression
de la
Société Ouest Africaine d'Ophtalmologie

N° 01 - 2017

S.O.A.O

ISSN 2073-669X

Sommaire

Hypertonies oculaires au Centre Hospitalier Universitaire de Bouaké : épidemiologie et prise en charge.
IA DIOMANDÉ *et al.*

Traumatismes palpébraux : évaluation et prise en charge de 36 patients au service d'Ophtalmologie du CHU de Treichville.
CR BERETE *et al.*

Le ptérygion : résultats de notre première expérience de l'autogreffe limbo-conjonctivale chez le mélanoderme sénégalais.
MN NDIAYE-SOW *et al.*

Glaucome congénital associé au syndrome de Sturge-Weber.
A OUATTARA *et al.*

Pression intraoculaire des enfants vus en consultation d'ophtalmologie au Burkina Faso
AHNOUX-ZABSONRE A *et al.*

Manifestations ophtalmologiques chez les hémodialysés chroniques : à propos de 100 cas au CHU de Cocody
KOUASSI FX *et al.*

Profil épidémiologique, clinique et thérapeutique des uvéites à Boko et à Parakou au nord du Bénin
AYENA KOFFI DIDIER *et al.*

Utilisation particulière de la ciclosporine topique en ophtalmologie : étude préliminaire.
F COULIBALY *et al.*

Editions Universitaires de Côte d'Ivoire
Université de Cocody-Abidjan

ADMINISTRATION

RÉDACTEUR EN CHEF

A FANNY (Abidjan)

SECRETAIRES DE REDACTION

- Pr ag. K GBE (Abidjan)
- Pr ag. F COULIBALY (Abidjan)
- Pr ag. S BONI (Abidjan)
- Dr A OUATTARA (Abidjan)

Adresse : 08 BP. 674 Abidjan 08 -Côte d'Ivoire
-Email : revue@soao-info.org

COMITE SCIENTIFIQUE ET DE LECTURE

COORDONNATEURS

- Pr KP BALO (Lomé)
- Pr R N'DIAYE (Dakar)
- Pr ag. A DIALLO (Bamako)
- Pr A FANNY (Abidjan)
- Pr N EBANA (Douala)
- Pr C DOUTETIEN (Cotonou)
- Pr N MEDA (Ouagadougou)
- Pr G KAYA (Brazaville)

MEMBRES

- Pr ag. V KOFFI (Bouaké)
- Pr ag. FX KOUASSI (Abidjan)
- Pr PA N'DIAYE (Dakar)
- Pr ag. M BANLA (Lomé)
- Dr L TRAORE (Bamako)
- Dr J TRAORE (Bamako)
- Pr B RIDINGS (Marseille)
- Pr P GASTAUD (Nice)
- Dr C MONNET (Paris)

COMITE D'ETHIQUE ET D'HONNEUR

- Pr A WADE (Dakar)
- Pr S BASSABI (Cotonou)
- Pr Y POULIQUEN (Paris)
- Pr G SOUBRANE (Créteil)
- Pr J COLIN (Bordeaux)

EDITION ET DIFFUSION : Edition Universitaire de Côte d'Ivoire (EDUCI)
Université de Cocody BP V 34 Abidjan 01
E-mail : educiabj@yahoo.fr

©EDUCI 2017

Tous droit de traduction, de reproduction et
d'adaptation reservés pour tous les pays.

Revue SOAO N°01 - 2017

Revue SOAO N° 01- 2017
© EDUCI 2017

EDITORIAL

CONSIDÉRATION GÉNÉRALE RELATIVE À LA RECHERCHE ET À LA COMMUNICATION DES RÉSULTATS.

RIGUEUR ET EXIGENCES.

Afin de permettre à l'ophtalmologie de progresser en Afrique, les études fondamentales et de cas doivent respecter une certaine rigueur, certaines exigences.

On note trois grands types de recherches : les recherches rétrospectives, transversales et prospectives qui couvrent la majorité des thèmes.

Ce dernier type, les prospectives, rencontre la préférence des auteurs chercheurs, parce qu'il permet de gérer les conditions de mise en œuvre des objectifs d'une recherche donnée.

La réalisation d'une recherche rétrospective bute souvent sur les insuffisances des informations recherchées.

Il faut exploiter les données du passé avec leurs imperfections, alors que tous les paramètres ne seront plus manipulables par les chercheurs.

Les études transversales, elles, ne donnent pas la possibilité d'évaluer les contenus dans un temps suffisamment long pour faire une évaluation juste et scientifique.

La plupart des manuscrits de notre revue, relèvent des études rétrospectives avec leurs insuffisances.

Il est maintenant souhaitable que nous initions des études prospectives. Même si les résultats et les commentaires que ces études inspirent ne sont pas immédiats, elles ont l'avantage d'offrir une gestion de qualité des éléments qui rentreront dans l'appréciation de l'étude.

Une étude commencée aujourd'hui sera conclue forcement un jour.

Nous ne devrions pas attendre que les besoins d'une ascension académique ou d'un nécessaire titre soit le motif de pression sur tous et sur l'édition de la revue.

Les méthodologies de recherche dans notre revue seront de plus en plus observées avec l'œil de la rigueur et de la probité intellectuelle.

La revue SOAO gagnera en notoriété si elle s'impose la violence d'observer les règles de l'écriture et de l'édition.

Le numéro de la revue-ci porte essentiellement sur le glaucome et les hypertonies oculaires, sur les traumatismes et les inflammations, sur le ptérygion régulièrement au rendez-vous et deux particularités relatives à hémodialyse rénale et à ciclosporine et surface oculaire.

La majorité de ces articles sont fondées sur des thèmes de recherches exploitant les études rétrospectives.

Nous nous arrêterons uniquement sur le dernier article, la ciclosporine et ses indications.

Le but de cette étude était d'évaluer l'efficacité de cette molécule dans sa présentation topique, dans diverses indications autres que dans la prise en charge de rejet de greffe.

Ainsi, l'étude a concerné 9 patients dont 4 de syndromes secs oculaires, 2 de maladies du greffon contre l'hôte, 1 cas de syndrome de Lyell, 1 cas de Thygeson, 1 cas de kératite sèche dans une polyarthrite rhumatoïde.

Les auteurs rappellent que la ciclosporine sous forme topique a un rôle immuno-modulateur sans l'effet systémique.

Elle peut constituer une alternative à la corticothérapie locale en cas d'échec ou en cas de corticodépendance.

La ciclosporine permet d'éviter les complications de la corticothérapie, l'hypertonie oculaire et la cataracte entre autres.

Le médicament non encore commercialisé dans nos régions existe en France sous quatre formulations, le collyre, l'injectable et deux formes buvables.

Afin d'aider à la résolution de ces pathologies de surface oculaire, vivement la commercialisation de la ciclosporine dans nos pays.

Pour une plus grande rigueur dans la recherche et les résultats des travaux à paraitre, la revue SOAO aura certainement des motifs d'être plus exigeante et d'espérer des études prospectives parfaitement randomisées.

Bonne lecture…

Professeur FANNY Adama
Secrétaire Général Permanent SAFO
Rédacteur en chef

Revue SOAO N° 01- 2017
© EDUCI 2017

SOMMAIRE

REVUE SOAO, ISSN 2073-669X

- Editorial

Hypertonies oculaires au Centre Hospitalier Universitaire de Bouake : épidemiologie et prise en charge.
Ocular Hypertonia at Bouake University Hospital: epidemiology and Management
IA DIOMANDÉ, GF DIOMANDÉ, PEFK BILÉ, Y OUATTARA, Z DIABATÉ, MMP KONAN, YA ADJE, KV KOFFI.....9-14

Traumatismes palpébraux : évaluation et prise en charge de 36 patients au service d'Ophtalmologie du CHU de Treichville.
Palpebral trauma: assessment and management of 36 patients in the ophthalmology department of Treichville university hospital.
CR BERETE, LJ KOUASSI, F SYLLA, A KONAN, AH BALDE, A FANNY.....15-22

Le ptérygion : résultats de notre première expérience de l'autogreffe limbo-conjonctivale chez le mélanoderme sénégalais.
Pterygium: fIndings of Our first Experiment in Limbo-Conjunctival Autograft in the Senegalese Melanoderm.
MN NDIAYE-SOW, SM SECK, GA AGBOTON, M DIENG, M DIAKHATÉ, NN GUEYE 23-28

Glaucome congénital associé au syndrome de Sturge-Weber.
Congenital Glaucoma Associated with Sturge-Weber Syndrome.
A OUATTARA, G KASSIEU, RM KABAS, AJ KONAN, LJ KOUASSI, YGK OUFFOUE, A FANNY.....29-33

Pression intraoculaire des enfants vus en consultation d'Ophtalmologie au Burkina Faso
Intraocular Pressure of Children Seen in Consultation in Ophthalmology in Burkina Faso.
AHNOUX-ZABSONRE A, DIALLO JW, DIOMANDE A, DJIGUIMDE WP, SANOU J, MEDA G, SANKARA P, MEDA N.....34-38

Manifestations ophtalmologiques chez les hémodialysés chroniques : à propos de 100 cas au CHU de Cocody
Ophtalmological Appaearance in Chronic Hemodialysis : About 100 Cases at Cocody University Hospital
KOUASSI FX, KOMAN CE, BONI S, GBE K, BERETE CR, SOUMAHORO M, SOWAGNON T, KRA ANS.....39-48

Profil épidémiologique, clinique et thérapeutique des uvéites à Boko et à Parakou au nord du Bénin
Epidemiological, Clinical and Therapeutic Profile of Uveitis in Boko and Parakou in Northern Benin.
AYENA KOFFI DIDIER, ASSAVEDO CODJO RODRIGUE ABEL, NAGBE YAWA EDEBAH, ZONVIDE DÉLIA, AMEDOME KOKOU MESSAN, TETE YAOVI, BALO KOMI.....49-54

Utilisation particulière de la ciclosporine topique en ophtalmologie : Etude préliminaire.
Palpebral Trauma: Assessment and Management of 36 Patients in the Ophthalmology Department of Treichville University Hospital.
F COULIBALY, G KASSIEU, L KOUASSI, O OUÉTTÉRÉ ABDALLAH, H PROUST, B RIDINGS, F MATONTI, A FANNY 55-58

- Instruction aux auteurs

Revue SOAO
© EDUCI 2011

INSTRUCTIONS AUX AUTEURS

La Revue SOAO est l'organe d'expression officiel de la Société Ouest Africaine d'Ophtalmologie. C'est un périodique qui publie en langue française ou en langue anglaise des articles scientifiques de tous les domaines de l'Ophtalmologie (éditoriaux, revues générales, articles originaux, notes techniques et cas cliniques). Avant leur publication, les articles sont expertisés par au moins un lecteur africain ou étranger qui reste anonyme pour les auteurs. En cas d'acceptation, des modifications peuvent être suggérées par les lecteurs. Par contre en cas de refus motivé, le manuscrit est retourné sans autre possibilité de relecture. La revue SOAO laisse aux lecteurs l'entière responsabilité de leurs opinions mais s'engage à respecter la 5ème édition des «Normes uniformisées pour la préparation des manuscrits soumis aux journaux biomédicaux» développées par le Comité International des Rédacteurs de Revues Médicales (ancien groupe de Vancouver). *La revue SOAO* n'est en aucun cas engagée vis-à-vis des manuscrits qui lui sont adressés, avant la décision définitive du comité de rédaction.

I- LA LONGUEUR DES ARTICLES

Une page comprend 25 lignes et 80 signes par ligne, soit 270 mots par page.

Les articles originaux et les Revues générales ne doivent pas excéder 20 pages dactylographiées ; tableaux, figures et références non compris. Les articles originaux sont divisés en sections titrées comprenant introduction, matériel et méthodes, résultats, discussion et conclusion.

Les cas cliniques et les notes techniques ne doivent pas excédés 08 pages dactylographiées ; tableaux, figures et références non compris.

II- LA PRESENTATION GENERALE DES MANUSCRITS

Les articles sont dactylographiés et saisis en double interligne en respectant une marge de2,5cm sur les quatre cotés de chaque page depuis la page de titre jusqu'aux références. Les pages sont numérotées consécutivement en commençant par la page de titre.

Chaque partie (titre, résumé en français, résumé en anglais, texte, remerciements, références, tableaux et légendes) doit commencer sur une nouvelle page.

Les méthodes statistiques employées doivent être présentées clairement pour permettre la vérification de résultats rapportés.

Les molécules, médicament ou non, doivent apparaitre sous leur dénomination commune internationale (DCI). Pour les médicaments, le nom commercial est suivi de la mention ®.

Le texte doit être saisi en une seule police de caractère, de corps 12, en double interligne et justifié.

II-1- La page de titre

Le titre en français et en anglais doit être concis et informatif et ne doit pas contenir des abréviations. La page de titre comprend : les prénoms et noms de chaque auteur, le nom de l'institution d'origine du travail, le nom et l'adresse de l'auteur auquel les tirés à part et les correspondances relatives au manuscrit doivent être adressées. Il est aussi important de préciser si le texte a fait l'objet d'une présentation lors d'un congrès ou s'il existe des liens financiers qui peuvent être à l'origine d'un conflit d'intérêt.

II-2- Les résumés et mots clés

La deuxième page du manuscrit contient un résumé en français. Pour les articles originaux, les revues générales et les cas cliniques, la troisième page sera réservée au résumé en anglais. La traduction anglaise doit être revue par un collègue anglophone. Les résumés sont structurés et contiennent moins de 250 mots.

Les mots-clés doivent être au nombre de 3 à 10.

II-3- Unités de mesure et abréviations

Les unités de longueur, hauteurs, poids et volumes sont celles du système métrique (m, kg, l) ou leurs multiples. Les températures sont en degré Celsius (°C), les pressions sanguines en millimètre de mercure (mm hg).

Les mesures hématologiques et biochimiques sont celles du système des unités internationales.

Le terme entier précède l'abréviation lors de sa première apparition dans le texte sauf s'il s'agit d'une unité de mesure internationale. Une liste de mesure exhaustive des abréviations utilisées figure sur une feuille séparée à la fin du manuscrit.

Lorsqu'une autre unité de mesure est utilisée, son équivalent selon les critères ci-dessus s'impose.

II-4- Les références

La citation, dans le texte, d'un travail référencé se fait ainsi : nom du premier auteur suivi de al., numéro de référence entre crochets [ ]. Exemple : Kouassi et al. [12]…

Les références complètes sont groupées à la fin de l'article, classées et numérotées dans l'ordre d'apparition dans le texte et non dans l'ordre alphabétique des noms d'auteurs. Elles concernent les travaux ou sous presse et non les communications et thèses non publiées.

Les titres des journaux sont abrégés selon l'US National Library of Médecine qui publie chaque année dans le numéro de janvier de l'index Medicus la «list Journals indexed in Index Medicus».

Les noms des auteurs sont mentionnés jusqu'à six ; au-delà, utiliser la mention et al.

II-5- Tableaux et figures

Chaque tableau est dactylographié en double interligne sur une feuille séparée et doit correspondre à un appel dans le texte. Les tableaux sont numérotés en chiffres romains avec un titre qui figure au dessus du tableau.

Chaque figure doit être appelée dans le texte et les figures sont numérotées en chiffres arabes selon leur ordre de citation dans le texte. Les numéros sont indiqués sous les figures.

Les légendes sont dactylographiées les unes après les autres en double interligne sur une feuille séparée.

Le nombre de tableau et figure est limité à cinq. Les illustrations doivent être limitées à ce qui est nécessaire pour la compréhension du texte.

Chaque tableau ou figure constitue une unité qui doit être compréhensible en soi sans référence au texte.

III- SOUMISSION DES ARTICLES

Les articles rédigés en français ou en anglais accompagnés d'un résumé bilingue (français/anglais) sont adressés sur un support informatique (CD-ROM) ou par courrier électronique au secrétariat de la rédaction de la revue. Les photos ou dessins scannés sont joints après compression en format Jpeg avec une définition suffisante>300 dpi à l'adresse ci-dessous :

Secrétariat de la *Revue SOAO*
08 BP.674 Abidjan 08 – Côte d'Ivoire
Email : larevuesoao@gmail.com /
prfanny@ gmail.com

IV- CONDITIONS DE PUBLICATION

En soumettant un article pour publication, les auteurs garantissent qu'il n'est pas soumis pour une publication à un autre journal et qu'il n'a jamais été publié auparavant.

Après publication, «un contrat de cession de droits d'auteur» est adressé aux auteurs. Il doit être dument signé par les auteurs avec le «Bon A Tirer» de leur article.

Les auteurs s'engagent à demander l'autorisation de l'éditeur du journal pour faire reproduire partie ou totalité de leur article dans une autre publication.

Les auteurs sont priés de se conformer aux règles de présentation définie par le journal. Il leur est conseillé par ailleurs de conserver un exemplaire du manuscrit y compris tableaux et figures.

La rédaction se réserve le droit de renvoyer aux auteurs, avant toute soumission à l'avis des lecteurs, les manuscrits qui ne seraient pas conformes aux modalités de présentation.

Revue SOAO N° 01- 2017, pp. 9-14
© EDUCI 2017

HYPERTONIES OCULAIRES AU CENTRE HOSPITALIER UNIVERSITAIRE DE BOUAKE : EPIDEMIOLOGIE ET PRISE EN CHARGE.

Ocular Hypertonia at Bouake University Hospital: Epidemiology and Management

IA DIOMANDÉ, GF DIOMANDÉ, PEFK BILÉ, Y OUATTARA, Z DIABATÉ, MMP KONAN, YA ADJE, KV KOFFI.

Service d'Ophtalmologie, CHU de Bouaké, Université Alassane Ouattara (Côte d'Ivoire)

Correspondance : MCA Ibrahim Abib DIOMANDE
Service d'Ophtalmologie, CHU Bouaké/abib.diomande@doctor.com

RÉSUMÉ

Introduction: L'hypertonie oculaire (HTO) se définit par une pression intraoculaire supérieure à 21 mmHg. Il est le facteur de risque majeur d'évolution du glaucome primitif à angle ouvert et constitue le principal facteur modifiable.

Matériels et Méthodes: Etude transversale rétrospective réalisée au service d'ophtalmologie du CHU de Bouaké pendant une période de 22mois.

Résultats: La prévalence de l'hypertonie oculaire était de 1,93% dans notre étude avec une moyenne d'âge de nos patients de 52,4 ans. Le genre masculinétait majoritaire (55,2%).La baisse de l'acuité visuelle était le motif de consultation le plus fréquent (36,3%).La majorité (53,9%) de nos patients présentait des signes de l'HTO évoluant depuis plus de 6 mois. Le glaucome et l'HTA étaient les antécédents les plus observés avec respectivement 40,5% et 29,2%. L'acuité visuelle supérieure à 3 /10 venait au 1er plan avec 49,7% OD et 47,9% à l'OG. L'œdème cornéen était le signe d'atteinte du segment antérieur le plus fréquemment observé (43,5%). La PIO comprise entre 21 et 30 mmHg était retrouvée chez la majorité des patients (58,2% à l'OD et 50,3 % à l'OG). Les signes ophtalmoscopiques étaient dominés par une grande excavation papillaire (OD (54,5%) et OG (53,4%)). Le champ visuel n'avait pas été réalisé chez 75,8% des patients. Le diagnostic de glaucome primitif à angle ouvert a été retenu chez 57,6% des patients.Les patients ayant bénéficié d'une monothérapie représentaient 40,6% avec un suivi régulier durant la première année (88,5%). L'évolution de l'HTO sous traitement était favorable chez 74,5% des patients.

Conclusion: L'HTO est relativement fréquente au CHU de Bouaké et affecte les hommes d'âge mur. Une sensibilisation de la population est nécessaire pour un dépistage et une prise en charge précoce.

Mots-clés: hypertonie, globe oculaire, glaucome, cécité

ABSTRACT

Introduction: *Ocular hypertonia (OHT) is defined as an intraocular pressure greater than 21 mm Hg. It is the major risk factor for the evolution of primary open-angle glaucoma and is the main modifiable factor.*

Materials and methods: This was a retrospective cross-sectional study carried out in the ophthalmology department of Bouaké University Hospital over a period of 22 months.

Results: *The prevalence of ocular hypertonia was 1.93% in our study with a mean age of 52.4 years. The male gender was a majority (55.2%). Vision loss was the most common reason for consultation (36.3%). The majority (53.9%) of our patients presented signs of OHT that had been developing for more than 6 months. Glaucoma and hypertension were the most observed medical history with 40.5% and 29.2%, respectively. Visual acuity greater than 3/10 came first with 49.7% right eye and 47.9% left eye. Corneal edema was the most commonly observed sign of involvement (43.5 %).*

IOP between 21 and 30 mmHg and was found in the majority of patients (58.2% in the right eye and 50.3% in left eye). Ophthalmoscopic signs were dominated by a large papillary excavation (right eye (54.5%) and left eye (53.4%)). Visual field was not performed in 75.8% of patients. The diagnosis of primary open-angle glaucoma was selected in 57.6% of patients. Patients who received mono-therapy accounted for 40.6% with regular follow-up in the first year (88.5%). The outcome of OHT under treatment was favorable in 74.5% of the patients.

Conclusion*: OHT is relatively common at Bouaké University Hospital and affects middle-aged men. Public awareness is necessary for early screening and management.*

Keywords: *hypertonia, eyeball, glaucoma*

INTRODUCTION

*L'hypertonie oculaire (HTO) se définit par une pression intraoculai*re supérieure à 21 mmHg. Il constitue le facteur de risque majeur d'évolution du glaucome primitif à angle ouvert et constitue le principal facteur modifiable[1] .Cette hypertonie peut également être rencontrée dans d'autres affections oculaires non glaucomateuses. Pour améliorer la prise en charge des hypertonies oculaires en vue de réduire les complications liées à leurs évolutions, nous avons réalisé une étude rétrospective au service d'ophtalmologie du CHU de Bouaké dont le but était de dégager le profil épidémiologique, clinique et étiologique des hypertonies oculaires.

MATÉRIEL ET MÉTHODE

Il s'agissait d'une étude rétrospective transversale à visée descriptive réalisée au CHU de Bouaké pendant une durée de 22 mois (1ier janvier 2012 au 30 octobre 2014). Elle a porté sur 165 dossiers recensés prenant en compte tous les patients ayant une hypertonie oculaire toutes causes confondues durant la période d'étude. Les paramètres étudiés étaient les caractéristiques socio démographiques, les motifs de consultation, les antécédents, l'examen ophtalmologique, les examens paracliniques, le protocole thérapeutique,l'évolution de l'HTO sous traitement. L'analyse des données a été faite avec le logiciel épi info version 7.

RÉSULTATS

La prévalence de l'hypertonie oculaire au service d'ophtalmologie du CHU de Bouaké était de 1,93%. La moyenne d'âge de nos patients était de 52,4 ans avec des extrêmes de 6 mois et 92 ans. La majorité de nos patients (55,2%) étaient du genre masculin avec un sex-ratio de 1,23. La baisse de l'acuité visuelle (BAV) était le motif de consultation le plus fréquent, retrouvé chez 36,3% des patients, suivie des céphalées (16,6%) et de la douleur oculaire (10,8%). La majorité de nos patients(53,9%) présentait des signes de l'HTO évoluant depuis plus de 6 mois avec une durée moyenne de 8 mois et 22 jours. Le glaucome et l'HTA étaient les antécédents les plus observés avec respectivement 40,5% et 29,2%. L'acuité visuelle supérieure à 3 /10 venait au 1er plan avec 49,7% à l'OD et 47,9% à l'OG (Tableau I).

Tableau I: Répartition des patients selon l'acuité

Acuité Visuelle	OD Effectifs	%	OG Effectifs	%
<1/20	14	8,5	12	7,3
[1/20e -3/10]	63	38,2	68	41,2
> 3/10	82	49,7	79	47,9
Non précisé	6	3,6	6	3,6
Total	165	100,0	165	100,0

L'œdème cornéen était le signe d'atteinte du segment antérieur le plus fréquemment observé (43,5%) suivi de la semi-mydriase aréflexique (25,5%) et du tyndall (13,7%).

La PIO comprise entre 21 et 30 mmHg était retrouvée chez la majorité des patients(58,2% à l'OD et 50,3% à l'OG) (tableau II).

Tableau II: Répartition des patients selon la pression intraoculaire (Hiérarchiser également de la moins élevée à la plus élevée)

PIO OD (mmHg)	Effectifs	%	PIO OG (mmHg)	Effectif	%
[10-20]	57	34,5	[10-20]	62	50,3
[21-30]	96	58,2	[21-30]	83	50,3 37,5
> 30	04	2,4	> 30	12	7,3
Non précisé	08	4,9	Non précisé	08	4,9
Total	165	100,0	Total	165	100,0

Les signes ophtalmoscopiques étaient dominés par une grande excavation papillaire observableà l'OD (54,5%) et à l'OG (53,4%). La majorité de nos patients (72,2%) présentaient une excavation asymétrique avecles vaisseaux déjetés en nasal (50,3% à l'OD et 51,5% à l'OG). Le champ visuel n'avait pas été réalisé chez (75,8%) de nos patients. Le diagnostic de glaucome primitif à angle ouvert a été retenu chez 57,6% de nos patients (Tableau III).

Tableau III: Répartition des patients selon le diagnostic retenu

Diagnostic	Effectifs	%
GPAO	95	57,6
Hypertonie post inflammatoire	17	10,3
Hypertonie post-traumatique	14	8,5
Glaucome congénital	6	3,6
Glaucome aigu par fermeture de l'angle	3	1,8
HTO sans cause retrouvée	30	18,2
Total	165	100,0

Les patients ayant bénéficié d'une monothérapiereprésentaient 40,6%. Le suivi des patients a été régulier durant la première année (88,5%) avec un suivi moyen de 1an et 8 mois. L'évolution de l'HTO sous traitement était favorable chez 74,5% des patients se traduisant par une baisse pressionnelle avec une disparition de la symptomatologie clinique.

DISCUSSION

L'hypertonie oculaire constitue le principal facteur de risque du glaucome. Sa prévalence est estimée à 1,93% au service d'ophtalmologie du CHU de Bouaké. Notre prévalence est superposable à celle de Nizankowska en Pologne[2] et Anton en Espagne[3] qui notaient dans leurs études des prévalences respectives de 1,90% et 1,70%.Tchabi[4] au Benin trouvait une prévalence de 3,8% de patients atteints d'hypertonie oculaire.Ces différentes fréquences observées à travers ces études confirment que l'HTO demeure un symptôme peu fréquent en consultation ophtalmologique.

L'hypertonie oculaire est parfois isolée mais, est le plus souvent associée à une pathologie glaucomateuse pouvant se présenter sous un mode aigue ou chronique. La moyenne d'âge de nos patients était de 52,4 ans avec des extrêmes de 6 mois et 92 ans. Daboué[5] au Burkina Faso trouvait une moyenne d'âge de 55± 14 ans, quand Renard en France[6] notait une moyenne d'âge de 58 ans. Ces différentes moyennes d'âges confirment que l'HTO serait observée généralement chez les adultes de plus de 40 ans. Il s'agit de l'âge d'apparition de certaines pathologies ophtalmologiques (glaucome, presbytie) et d'ordre général (HTA, diabète, pathologies cardiovasculaires). Le genre masculin majoritairement rencontré dans cette étude (55,2%), pourrait s'expliquer par une plus grande proportion d'hommes qui consultent en raison de leur autonomie financière permettant un accès plus facilité aux services de santé[7].Le motif fréquent de consultation était la BAV (36,3%). Différentes études réalisées par Daboué[5] au Burkina Faso et Eballé[8] au Cameroun notaient la BAV comme principal motif de consultation avec des fréquences respectives de 85,7% et 67,5%. Ces résultats confirment que la BAV demeure le signe fonctionnel majeur motivant une consultation en ophtalmologie. La BAV est parfois associée à des céphalées et des douleurs oculaires qui peuvent être les symptômes d'une pathologie réfractive (myopie, hypermétropie, astigmatisme) ou d'une pathologie inflammatoire ou infectieuse (uvéites, glaucome etc). Le glaucome et l'HTA ont été les antécédents les plus fréquemment retrouvés dans notre série avec des fréquences respectives de 40,5% et 29,2%. Daboué[5] Demailly [10] et Mcleod[9], après leurs différentes études réalisées aux Burkina Faso, en Espagne et auxUSA, confirmaient l'existence d'une forte corrélation entre ces différents paramètres que sont l'HTA, l'HTO et le glaucome.L'HTA et le glaucome font parties des facteurs de comorbidités observées généralement chez les patients de plus de 40 ans. La difficulté de la prise en charge réside dans l'inobservance thérapeutique du fait de la chronicité de la pathologie et la non perception d'un résultat clinique satisfaisant.

Les patients présentant une HTO et ayant une acuité visuelle supérieure à 3/10 étaient retrouvés dans 49,7% à l'OD et 47,9% à l'OG. Nos résultats sont superposables à ceux de Balo[11] qui notait une acuité visuelle supérieure à 3/10 dans 41,9% à l'OD et 40,9% à l'OG à l'issue de son étude sur l'HTO réalisée au Togo en 2004. La conservation d'une acuité visuelle jugée bonne selon l'OMS chez nos

patients ayant une HTO est en conformité avec les réalités de ce symptôme qui s'associe le plus souvent au glaucome primitif à angle ouvert (GPAO) qui est une pathologie évoluant à bas bruit. Une cécité selon les critères de l'OMS était retrouvée chez certains de nos patients ayant une HTO (8,5% à l'OD et 7,3% à l'OG). Balo[11] avait noté une cécité à des fréquences de 2,1% à l'OD et 2,9% à l'OG. La cécité observée chez nos patients présentant une HTO pourrait s'expliquer par l'évolution chronique prononcée isolée sans traitement ou le suivi mal observé d'une HTO retrouvée chez des sujets ayant présentés un traumatisme oculaire ou une pathologie oculaire infectieuse ou inflammatoire. La majorité de nos patients (53,9%) présentait des signes (BAV, céphalées, douleur oculaire, œdème cornéen) d'une HTO évoluant depuis plus de 6 mois avec une moyenne de 8 mois et 22 jours. L'évolution au long cours d'une HTO serait susceptible d'engendrer de façon mécanique un trouble circulatoire au niveau des structures vasculaires de l'œil en l'occurrence le nerf optique avec la possibilité de lésions ischémiques se traduisant par une altération des fibres optiques et de la papille[12]. L'œdème cornéen, venait au premier plan des signes observés au segment antérieur avec 39,9% chez nos patients présentant une HTO. C'est un symptôme fréquent pouvant être retrouvé dans des tableaux cliniques multiples (glaucome aigu par fermeture de l'angle, glaucome congénital, traumatisme oculaire avec HTO.Dans cette même série, le Tyndall représentait 13,7%, traduisant la présence de protéines inflammatoires et de leucocytes altérés dans l'humeur aqueuse au sein de la chambre antérieure. Ce Tyndall est généralement secondaire à diverses pathologies telles que l'uvéite antérieure, le traumatisme oculaire. Ces pathologies peuvent s'accompagner d'HTO qui serait un signe d'aggravation[11]. Il a été noté chez nos patients présentant une HTO, une PIO moyenne de 24,6 mm Hg à l'OD et 25,4 mm Hg à l'OG. Renard[6] dans son étude réalisée en France en 2005 avait notéque 90% des patients avaient une PIO comprise entre 21 et 25 mm Hg, quand Gordon aux USA[12] trouvait une PIO moyenne de 24,9 mm Hg. La présence d'une HTO chez un patient, bien que ne permettant pas à elle seule de poser le diagnostic d'un glaucome, constitue son premier facteur de risque qui devrait imposer un examen minutieux des structures papillaires (excavation, vaisseaux, anneau neurorétinien) à la recherche d'un glaucome.

Une grande excavation papillaire a été observée chez la majorité de nos patients à des fréquences respectives de 54,5% à l'OD et 53,4% à l'OG avec un cup/disc moyen de 0,52 à l'OD et 0,41à l'OG. Balo[11] dans son étude sur l'HTO, avait noté un cup/disc de 0,39 à l'OD et 0,37 à l'OG, quand Ayena[13] trouvait un cup/disc sensiblement égal aux deux yeux à 0,365. Un rapport cup/disc est dit normal lorsqu'il est inférieur ou égal à 0,3[14, 15].

Cependant, la présence d'un cup/disc supérieur à cette valeur de référence n'est pas automatiquement synonyme de pathologie, surtout chez les sujets mélanodermes qui présentent de façon physiologique une grande excavation généralement symétrique à grand axe horizontal. Pour autant, toute grande excavation nécessite une surveillance car elle constitue un facteur de risque de survenu du glaucome. Une prise en charge ophtalmologique serait donc indiquée avec la réalisation d'examens complémentaires à la recherche d'une pathologie associée (glaucome) dont l'HTO constitue le facteur de risque par excellence.

Le champvisuel est l'examen paraclinique par excellence pour le diagnostic de certitude et le suivi d'un glaucomateux chez un patient donné. Il n'a pu être réalisé chez 75% de nos compte tenu du plateau technique déficient dans notre structure sanitaire de Bouaké depuis la crise militaro-politique en Cote d'Ivoire.Kouassi[15], dans son étude réalisée au CHU de Cocody sur le GPAO avait noté que plus de 71% de ces patients n'avait pas réalisé de champ visuel. Nos résultats sont superposables à ces différentes recherches qui confirment que le champ visuel, bien que indispensable pour le diagnostic et le suivi d'un glaucome, reste encore inaccessible pour la majorité de nos patients dans nos régions. Cette situation laisse comprendre aisément, lescarences de notre système de santé lié à un plateau technique insuffisant

de nos structures sanitaires et l'absence d'assurance-maladie pour la prise en charge de la majorité de nos patients qui sont généralement issue de milieu socio-économique pauvre.

Le diagnostic de GPAO a été retenu chez 57,6% sur des critères essentiellement cliniques (HTO, aspects de la papille et des vaisseaux). Bron[16] avait noté que 77,1% de patients présentaient un GPAO. L'HTO chez certains de nos patients était consécutive à une pathologie oculaire inflammatoire (10,3%) ou traumatique (8,5%), ou avait été considérée comme idiopathique (18,8%) car elle était isolée. L'HTO de cause non retrouvée ou secondaire à une pathologie donnée, devrait constituer aussi une urgence pour l'ophtalmologiste, puisqu'elle est susceptible d'engendrer de façon précoce ou progressive une atrophie optique avec pour conséquence une cécité irréversible.

L'attitude thérapeutique chez nos patients présentant une HTO associée ou non à un glaucome était dominée par la monothérapie (40,6%). Il en était de même pour Laplace[17] en France qui avait observé une monothérapie chez 54,1% de ces patients ayant présenté une HTO associée ou non à un glaucome. Au vu de ces résultats, nous pouvons dire que la monothérapie devrait rester le traitement de choix du GPAO avec HTO car elle faciliterait une observance thérapeutique et réduirait d'emblée le coût d'un traitement au long cours, pour une population majoritairement pauvre dans nos contrées. Le suivi de nos patients présentant une HTO associée à un glaucome ou non a été régulier dans 88,5% la première année, avec une réduction à 50% après cinq années d'évolution de la maladie. Le suivi et la prise en charge des patients présentant une pathologie chronique serait le plus souvent régulier lors de la première année, avec une diminution en escalier du suivi qui est parfois lié à la chronicité de la maladie, l'absence d'amélioration clinique discernable par le patient et le coût du traitement au long cours devenant très onéreux.

L'évolution a été favorable chez nos patients dans 74,5% avec réduction et normalisation de la PIO lors des premières années. Laplace[17] notait une évolution favorable dans 87% chez ces patients. Ainsi, l'étude menée par l'OHTS[18], notait que le traitement d'une PIO élevée permettait une réduction par rapport à la pression initiale de 20%, permettant de diminuer le risque d'évolution vers un glaucome dans 50% des cas.

CONCLUSION

L'Hypertonie oculaire est relativement fréquente au CHU de Bouaké et affecte les hommes d'âge mûr. La Baisse d'acuité visuelle, les céphalées et la douleur oculaire sont les principaux motifs de consultation. L'HTO peut affecter les deux yeux avec des PIO variables. Le GPAO est la principale conséquence de l'HTO qui constitue son facteur de risque essentiel. L'HTO évolue favorablement dans la majorité des cas sous monothérapie. Une sensibilisation de la population est nécessaire pour un dépistage et une prise en charge précoce.

RÉFÉRENCES

1. Blaise P, Guillaume S : Les variation nycthémérales de la pression intraoculaire et leurs implications cliniques J. Fr Ophtalmol 2005 ;28 ;317-22.
2. Nizankowska MH et al.Prevalence of glaucoma in the wroclowpopulation.Thewroclow epidemiological study, ophthalmic. Am J Epidemiol 2005; 12:363-71.
3. Anton A et al. Prevalence of primary open-angle glaucoma in a Spanish population: the Segovia study. J Glaucoma 2004; 13: 371-5.
4. Tchabi S, Doutetien C, Amoussouga A, Babagbéto M, Lawani R, Déguénon J et al: Le tonus oculaire chez le béninois: dépistage du glaucome primitif à angle ouvert.J Fr ophtalomol 2005; 28: 623-26.
5. Daboué ND, Muda A, Ahnoux-Z. Hypertonie oculaire et glaucome chronique à angle ouvert dans un hôpital du Burkina Faso. J Fr Ophtalmol 2002; 25 :39-41.

6. JP Renard, JM Giraud, O Crochelet, K Reda, I May, JC Rigal-Sastourne, JF Maurin. Bilan en pratique. L'hypertonie oculaire isolée. J Fr Ophtalmol. 2005;28 (Hs2) : 2513-6

7. Balo KP, Talabé M. Les jeunes glaucomateux Togolais. J Fr Ophtalmol 1994; 11:668-73.

8. Eballé AO, Owono, Bella AL, Ebana C, Long D, Aboutou R. Les caractéristiques cliniques et épidémiologiques du glaucome chronique à angle ouvert dans un hôpital de Yaoundé. J FrOphtalmol 2006; 16:83-8.

9. Mcleod SD, West SK, Quigley HA, Forzard JL. A longitudinal study of the relationship between intraocular and blood pressures. Invest Ophtalmolvisci 1990; 31: 2361-6.

10. Demailly D, Cambien F, Plouin PF. Do patients with low tension glaucoma have particular cardiovascular characteristic? Ophtalmologica 1984;188: 65-75

11. Balo KP, Anika A, Banla M, Agla K, Djagnipko AP, KoffiGue KB. Distribution de l'excavation papillaire dans une population générale de 685 personnes âgées de plus de 40 ans et habitant le sud du Togo. J FrOphtalmol, 2004; 27, 3,250-55.

12. Gordon MO, Kass M. The ocular hypertension treatment study design and baseline description of the participants. ArchOphtalmol 1999;117: 573-83.

13. Ayena KD, Agbo ADR, Attaya ABM, Dagnikpo AP, Kondi GM, Dzidzinyo KB et al: Caractéristiques de l'excavation papillaire dans une population jeune de 20 à 40 ans du Nord du Togo. J Fr Ophtalmol 2010; 33,408-13.

14. Jonas JB, Bergua A, Schmitz-Valckenberg P, Papastathopoulos KI, Budde WM.Ranking of optic disc variables for detection of glaucomatous optic nerve damage.Invest Ophtalmol-Vissci2000; 41:1764-73

15. Kouassi FX, Koffi KV, Diomande IA, Ouattara Y, Yoffou L,Soumahoro M, Bamba N. Aspects épidémio-cliniques du glaucome primitif a angle ouvert au chu de Cocody. Revue Guinée Médicale 2008; 61: 35-40

16. Bron A, Nordmann JP, Baudoiun C, Rouland JF, Kadi A, Sartal M.Glaucome et hypertonie oculaire: Importance de la pression intraoculaire cible dans la prise en charge thérapeutique en France. J Fr Ophtalmol 2003;26:895-903.

17. Laplace O, Bron A, Nordmann JP : Prise en charge de l'hypertonie oculaire et du glaucome primitif à angle ouvert par les ophtalmologistesfrançais: Rôle de la pression intraoculaire cible. J Fr Ophtalomol 2006;29: 353-58.

18. Aptel F, Bastelea A, Dumont H, Collignon N, Denis P, Nordmann JP: Prise en charge d'une hypertonie oculaire isolée. SFO 1983 ; 118:183-91 ????????.

Revue SOAO N° 01- 2017, pp. 15-22
© EDUCI 2017

TRAUMATISMES PALPEBRAUX : EVALUATION ET PRISE EN CHARGE DE 36 PATIENTS AU SERVICE D'OPHTALMOLOGIE DU CHU DE TREICHVILLE.

Palpebral Trauma: Assessment and Management of 36 Patients in the Ophthalmology Department of Treichville University Hospital.

CR BERETE[1], LJ KOUASSI[1], F SYLLA[2], A KONAN[1], AH BALDE[1], A FANNY[1]

1-Service d'Ophtalmologie, CHU de Treichville , Université (Côte d'Ivoire)
2- Institut Ophtalmologique d'Afrique Tropicale (IOTA) de Bamako

Correspondance : MCA BERETE-COULIBALY Rokia
Service d'Ophtalmologie, CHU Treichville/ bereterokia@hotmail.fr
08 BP 2479 Abidjan08 /Tél : (00225) 08 67 01 01 / 22 49 23 75 , Télécopie : (00225) 22 44 14 26

Déclarations d'intérêts : Les auteurs déclarent ne pas avoir de conflit d'intérêt en relation avec cet article

RÉSUMÉ

Introduction : Les traumatismes palpébraux sont des urgences ophtalmologiques graves. Ils sont isolés, associés aux lésions du globe ou peuvent rentrer dans le cadre de polytraumatisme.

Notre étude a pour but de décrire les aspects cliniques et thérapeutiques des traumatismes palpébraux répertoriés au service d'ophtalmologie du CHU de Treichville.

Matériel et Méthode: Nous avons réalisé une étude rétrospective et descriptive sur une période de 7 ans, de janvier 2007 à décembre 2014, au service d'ophtalmologie du CHU de Treichville à Abidjan (Côte d'Ivoire). Tous les dossiers des patients admis pour un traumatisme des paupières associés ou non aux lésions oculaires, orbitaire ou faciales ont été revus, sans discrimination de sexe ni d'âge. Les patients inclus ont bénéficié d'une prise en charge médico-chirurgicale sous anesthésie générale. Les caractéristiques épidémiologiques, cliniques, chirurgicales ainsi les éléments du suivi ont été notés sur une fiche d'enquête. La classification des traumatismes palpébraux selon l'Américan Academy of Ophthalmlogy a étté utilisée (AAO). Pour la saisie et le traitement des données le logiciel Epi info 5.2.1. a été utilisé.

Résultats: On note une prédominance du sexe masculin, 61,1% et l'âge moyen des patients était de 23,72 ans. Les agressions et rixes sont les premières circonstances 33,33%.

Les traumatismes perforants 55,84% viennent en tête suivis par les brulures 20,78%. Les traumatismes non perforants viennent en 3ème position 15,58% .Les réparations secondaires n'ont été retrouvées que dans 7,79%.Les complications sont dominées par le larmoiement et les malpositions palpébrales.

Commentaire: Nos résultats sont confrontés à ceux retrouvés dans la littérature. La prise en charge tardive, l'inaccessibilité à la sonde monocanaliculaire compromettent le résultat fonctionnel.

Conclusion: Les traumatismes palpébraux peuvent entrainer des séquelles graves en l'absence d'une prise en charge rapide et adaptée.

Mots-Clés : traumatisme, paupières, chirurgie.

ABSTRACT

Introduction: Palpe*bral trauma is a serious ophthalmological emergency. It is isolated or associated with lesions of the eyeball or it can be part of polytraumatism.*

The aim of our study was to describe the clinical and therapeutic features of Palpebral trauma recorded in the ophthalmology department of Treichville University Hospital.

Material and method: *We carried out a retrospective and descriptive study over a period of 7 years, from January 2007 to December 2014, in the ophthalmology department of Treichville University Hospital in Abidjan (Côte d'Ivoire). All records of patients admitted for eyelid trauma associated or not with eye, orbital or facial lesions were reviewed regardless of sex or age. Patients included in the study had received a medico-surgical treatment under general anesthesia. The epidemiological, clinical, surgical characteristics* as well as the elements of the follow-up were written down on a survey form. The American Academy of Ophthalmology (AAO) was used to classify Palpebral trauma. For data entry and processing Epi info 5.2.1 software was used.

Results*: There was a predominance of males, 61.1% and the average age of patients was 23.72 years. Attacks and brawls are the first circumstances 33.33%.*

Perforating trauma 55.84% come first followed by

burns 20.78%. Non-perforating trauma come in the 3rd place 15.58%. Secondary repairs were only found in 7.79%. Complications are dominated by lacrimation and Palpebral malpositions.

Comments: *Our results are compared to those found in the literature. Late management and the inaccessibility to the monocanalicular probe compromise the functional outcome.*

Conclusion: Palpebral trauma can lead to serious sequelae in the absence of a rapid and adapted management.

Keywords: TRAUMA, EYELIDS, SURGERY.

INTRODUCTION

Les traumatismes des paupières sont des urgences ophtalmologiques fréquentes[1,2,3] pouvant être associés à des lésions oculaires ou rentrer dans le cadre de polytraumatisme. Il n'existe pas de schéma standardisé dans la prise en charge des traumatismes palpébraux. Chaque traumatisme palpébral est particulier et nécessite un bilan lésionnel précis ainsi qu'une prise en charge adéquate. Devant le polymorphisme clinique, la prise en charge fait appel au respect de la statique et de la dynamique des paupières afin de garantir un bon résultat fonctionnel respectant l'esthétique du regard.

Des travaux africains ont porté sur les traumatismes oculo-palpébraux[1,3,4]. Cependant à notre connaissance aucune de ces études ne décrit les aspects thérapeutiques des traumatismes des paupières.

Notre étude a pour but de décrire les aspects cliniques et thérapeutiques des traumatismes palpébraux répertoriés au service d'ophtalmologie du CHU de Treichville.

MATERIEL ET METHODES

Nous avons réalisé une étude rétrospective et descriptive sur une période de 7 ans, de janvier 2007 à décembre 2014, au service d'ophtalmologie du CHU de Treichville à Abidjan (Côte d'Ivoire).

Tous les dossiers des patients admis pour un traumatisme des paupières associés ou non aux lésions oculaires, orbitaire ou faciales ont été revus, sans discrimination de sexe ni d'âge. Les patients inclus ont bénéficié d'une prise en charge médico-chirurgicale sous anesthésie générale. Les caractéristiques épidémiologiques, cliniques, chirurgicales ainsi les éléments du suivi ont été notés sur une fiche d'enquête.

Les lésions palpébrales ont été reparties selon la classification de l'American Academy of Ophthalmology (AAO)[5] établie comme suit :

• Les traumatismes non perforants constitués par les lésions contusives

• Les traumatismes perforants comportant :

- les lacérations excluant le bord libre de la paupière
- les lacérations impliquant le bord libre de la paupière
- les traumatismes impliquant les tissus mous des canthi

• Les réparations secondaires comportant des modifications cicatricielles (ectropion, entropion, symblépharon) et provénant du traumatisme initial

• Les morsures canines et humaines (arrachement,broiement…)

• Les brûlures

Tous les dossiers incomplets ne comportant pas les différentes caractéristiques n'ont pas été inclus.

Pour la saisie et le traitement des données le logiciel Epi info 5.2.1. a été utilisé. L'évaluation des données quantitatives a été effectuée par la fréquence et la moyenne et celle des données qualitatives par l'effectif et le pourcentage.

RESULTATS

Trente six (36) patients ont été inclus dans notre étude.

ASPECTS ÉPIDÉMIOLOGIQUES

L'étude comportait 22 patients de sexe masculin (61,1%) et 14 de sexe féminin (38,9%) avec un sexe ratio de 1,57.

L'âge moyen des patients était de 23,72 ans, les extrêmes allant de 4 ans et 66 ans. La population pédiatrique (4 – 15 ans) était

constituée de 9 patients (25%). La tranche d'âge de 16 à 30 ans comportait 19 patients (52,78%) et seulement 8 patients avaient plus de 30 ans (22,22%) (tableau1).

Tableau 1 : Répartition des patients traumatisés en fonction de l'âge

Tranche d'âge	N	(%)
4 – 15 ans	9	25
16 – 30 ans	19	52,78
31 – 45 ans	5	13,89
> 45 ans	3	8,33
Total	36	100

Dans les catégories socio-professionnelles identifiées, les ouvriers d'entreprise étaient plus nombreux 11(30,55%) suivis par les élèves, 8 (22,22%). Les étudiants et commerçants n'étaient respectivement qu'au nombre de 3 (8,33%) et 2(5, 56%). Les sans emplois étaient au nombre de 8 (22,22%) et chez 4 patients la profession n'a pu être identifiée (11,11%).

La plupart de nos patients provenaient d'Abidjan, 26 soit 72,2% contre 12 soit 27,8% hors d'Abidjan.

Les agressions et les rixes étaient les circonstances les plus rencontrées 12 patients (33,33%), suivis des accidents de la voie publique, 8 patients (22, 22%). Les accidents de travail ont été retrouvés dans une proportion de 19,44 %. Les circonstances les moins retrouvées étaient, les accidents ludiques (13,89%), les accidents domestiques (8,33%) et les conflits armés (2,75%) (tableau 2).

Tableau 2 : Répartition des traumatisés en fonction des circonstances de survenue

Circonstances du traumtisme	N	(%)
Accidents Domestiques	3	8,33
Accidents de travail (AT)	7	19,44
Agressions /Rixes	12	33,33
AVP	8	22,22
Conflit Armé	1	2,78
Accidents Ludiques	5	13,89
Total	36	100

Les agents traumatisants étaient pour la plupart métalliques (33,33%), suivis par les armes blanches (22,22 %). La nature de l'agent n'a pu être retrouvée dans 19,44% des cas.

ASPECTS CLINIQUES

Le délai moyen de consultation après traumatisme était de 4,13 jours avec des extrêmes de 2 heures et 21 jours. Vingt deux (22) patients, soit 61,11%, ont consulté avant la 48 ème heure suivante le traumatisme. Les lésions étaient unilatérales dans 94,45 %.

Lésions palpébrales isolées

Les lacérations des paupières sans atteintes des voies lacrymales ont été présentes dans 23 cas (29,87 %) et les lacérations avec atteintes des voies lacrymales dans 16 cas (20,78%). Les brûlures des paupières et les lésions complexes à type d'arrachement et de broiement ont été retrouvés respectivement dans 20,78 % et 5,19 % des cas. Les brûlures ont été observées au cours d'activités professionnelles. Les ectropions, entropions et symblépharons cicatriciels ont été notés dans 7,79% des cas. Les traumatismes non perforants étaient constitués d'œdèmes, ecchymoses et abrasions ont été retrouvés dans 15,58% des cas (tableau 3).

Tableau 3 : Présentation clinique des traumatismes des paupières selon l'AAO[5]

Lésions observees		N	(%)
Traumatismes non perforants		12	15,58
Traumatisme perforants	Lacérations excluant le bord libre palpébral	23	29,87
	Lacérations impliquant le bord libre	16	20,78
	Traumatismes des tissus mous des canthi	4	5,19
Reparations secondaires		6	7,79
Brulures		16	20,78

Lésions associées

Le chémosis, les paralysies oculomotrices, les fractures orbitaires ont été retrouvées respectivement dans les proportions suivantes 51,61% ; 9,68% ; 3,22%.

Les lésions du globe oculaire ont été repertoriées dans 34,48 % des cas, constituées de plaie de cornée avec ou sans hernie de l'iris, d'hyphéma, d'iridodialyse et de luxation du cristallin.

ASPECTS THÉRAPEUTIQUES

La prise en charge chirurgicale a été réalisée avant les 48 heures chez 44,44% des

patients. Le délai moyen de prise en charge était de 5,21 jours. Tous les patients ont été opérés sous anesthésie générale. La technique opératoire était fonction du siège, du caractère complexe ou guidée en lésion ainsi que de l'aspect récent ou ancien de la plaie.

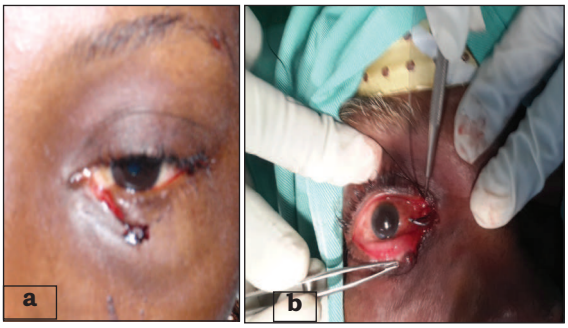

Figure 1 : Traumatisme du canalicule lacrymal Inférieur gauche et droit

a. Plaie palpébrale inférieure gauche au niveau du 1/4 médian avec section du canalicule lacrymal inferieur

b. Passage de la sonde spiralée de queue de cochon et du fil nylon par la tranche de section canaliculaire

c. Fil nylon fixé dans la voie lacrymale fixé au front maintenu pendant 6 semaines

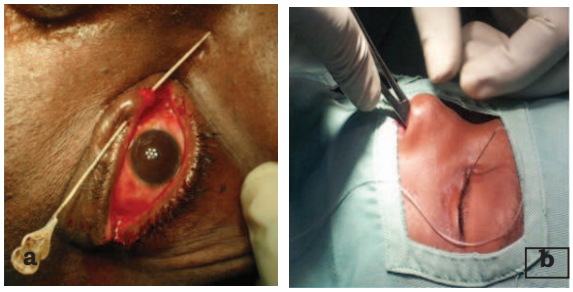

Figure 2 : Traumatisme du canalicule lacrymal inférieur gauche

a. Plaie lacrymale, sonde Bowman dans la tranche de section

b. Mise en place d'une sonde monocanaliculaire dans le canalicule lacrymal inférieur

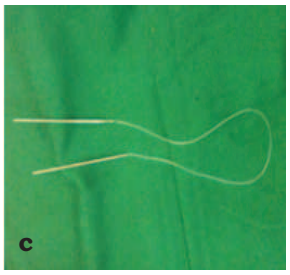

Figure 3 : Traumatisme du sac lacrymal

a. Plaie du sac lacrymal

b. Reparation du sac

c. Sonde bicanaliculonasale pour le rétablissement du circuit lacrymal

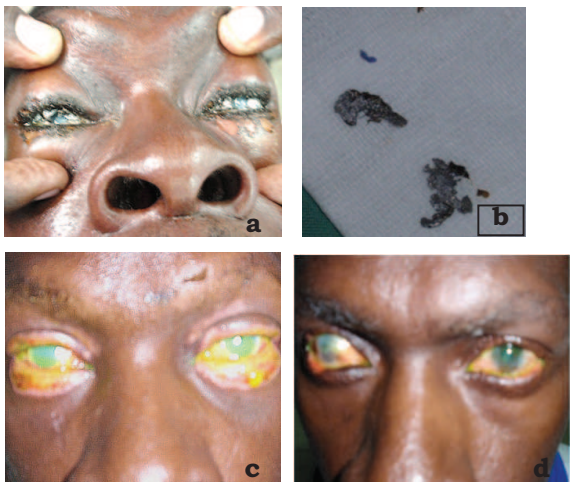

Figure 4 : Brulure chimique

a. Brulure chimique par aluminium

b. Débrits d'aluminium extraits

c. Désépidermisation des paupières par décapage

d. Cicatrisation des 4 paupières

Une suture palpébrale plan par plan a été réalisé dans les lacérations sans atteinte des voies lacrymales chez 15 patients soit 41,67%. La reconstruction palpébrale avec utilisation de greffes de peau totale, de greffe de muqueuse buccale et de lambeau réalisée chez 13,89% des patients. Le rétablissement canalicule par cathétérisme rétrograde à l'aide d'une sonde de Worst type « queue de cochon » suivi de la mise en place de fil nylon 3/0 a été effectuée dans 38,88% des cas. Le recours à l'intubation monocanaliculaire par sonde

minimonocanaliculaire a été effectué chez 5,56% des patients présentant une lacération des paupières impliquant les canalicules. La chirurgie de l'entropion et de l'ectropion a été réalisée dans 11,11% des cas.

Dans les suites post opératoires nous avons noté des larmoiements dans 19,44%, de cas, l'ectropion dans 11,11% des cas et le ptosis dans 5,55%.

Figure 5 : Traumatisme non perforant
a. Hématome ; **b**. Abrasion

Figure7 : Traumatisme perforant
a. 1/3 latéral paupière inférieur droite
b. Paupière supérieure gauche, résultat post-op immédiat

Figure 8 : Traumatisme perforant
Atteinte des tissus mous du canthus latéral gauche

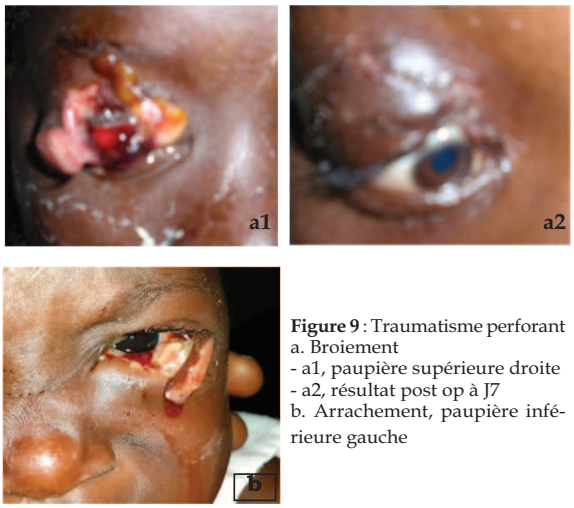

Figure 9 : Traumatisme perforant
a. Broiement
- a1, paupière supérieure droite
- a2, résultat post op à J7
b. Arrachement, paupière inférieure gauche

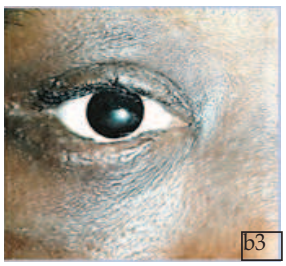

Figure 10: séquelles et réparations secondaires
a. Ectropion cicatriciel de la paupière inférieure gauche
- a1, avant chirurgie
- a2, après chirurgie
b. Colobome de la paupière inférieure droite + Syndrome de l'Enuclée
- b1 , avant chirurgie
- b2, prélèvement de greffon de cartilage conchal
- b3,résultat post-op à 3 mois

COMMENTAIRE

Les traumatismes des paupières peuvent être isolés ou s'intégrer dans le cadre de traumatisme faciale, voire de polytraumatisme. Le traumatisme des voies lacrymales reste une variante des traumatismes palpébraux.

Nous avons répertorié 36 cas en 7 ans. Cette faible fréquence dans notre série et retrouvée également dans la littérature s'expliquerait par la difficulté à comparer les composantes du traumatisme, eut égare au caractère le caractère rétrospectif de la plupart des travaux.

Nous avons noté une nette prédominance du sexe masculin avec une sex-ratio avoisinant 2 hommes pour une femme. Cette tendance a été trouvée dans la plupart des études traitant les traumatismes du globe et de ses annexes[1,3,4].

La prédominance masculine pourrait s'expliquer par le fait que les hommes soient plus engagés dans des activités a risque (jeux, profession, conflit armé..). Tous les âges sont concernés, cependant la tranche d'âge entre 16 et 30 est la plus touchée, 19 patients soit 52,78%. Cette prédominance de sexe masculin a été retrouvée dans d'autres études notamment celle de Ducasse en France avec 2 pics de fréquence, 20 ans et 30 ans[6] et Kaya au Cameroun une fréquence élevée entre 21 et 30 ans[4]. Cette prédominance de sujet jeune dans notre étude comme dans la littérature s'explique par le fait que les jeunes soient plus actifs et souvent impliqués dans les activités à risque. Cependant une fréquence plus élevée dans l'étude de Kaya s'explique par le fait qu'elle porte à la fois sur le globe et les annexes.

Les agressions et les rixes sont retrouvées chez plus du tiers des patients soit 33,33% et se présentent comme les premières circonstances dans notre série.

Les agressions et rixes restent la première circonstance dans plusieurs études africaines comme européennes[2, 3, 4,7].

L'accident de la voie publique est la deuxième circonstance traumatisante dans notre série 22,22% comme dans celle de Koki 34,3% en rapport avec le port obligatoire de la ceinture de sécurité ainsi que la systématisation des pares brises feuilletés qui semblent avoir un impact positif sur le nombre d'accident de la voies publique dans les pays ou cette circonstance est moindre[2,7]. Les AVP restent cependant la principale circonstance dans d'autres études africaines telle celle de Meda au Burkina Fasso[1]. Cette fréquence élevée d'AVP serait liée à l'intensification du trafic routier, l'usage massif d'engins à 2 roues ainsi qu'une absence de politique de sécurité routière efficace.

Nous avons noté un retard à la consultation avec un délai moyen de 4,13 jours. Ce retard est relatif, car plus de la moitié des patients ont été admis dans les 48 premières heures suivant le traumatisme. Meda au Burkina Faso note un délai plus long avec une moyenne de 11 jours, les consultations précoces dès le premier jour n'étaient que de 1,77%[1]. Chez Koki, 37,34% des patients ont été examinés en moins de 72 heures[3]. Un retard global dans la consultation est noté dans les pays en voie de développement alors que Dans les pays développés, on note plutôt une précocité dans la consultation. Ainsi dans les études de Bhopal en Angleterre et Girard en France tous les patients ont été vu dans les 24 premières heures suivant le traumatisme[2,8]. L'éloignement des centres de soins, le manque de moyens financier et l'absence d'une politique sanitaire sociale pourraient sans doute expliquer ce retard dans les pays sous développés[4].

Plusieurs tentatives de classifications ont été réalisées dans la littérature[9,10]. Nous adoptons celle de l'American Academy of Ophthalmology parce que la plus complète et calquée sur les modalités de prise en charge[5].

Nous avons répertoriés les traumatismes lacrymaux (figure 1, 2,3) et les traumatismes palpébraux (figures 4, 5, 6, 7, 8, 9,10) avec une limite pas toujours nette (les traumatismes lacrymaux étant rarement isolés). Les lacérations palpébrales excluant le bord sans atteinte des voies lacrymales (figure 6) ont été retrouvées dans 23 cas soit 29,87% tandis que les lacérations palpébrales impliquent le bord libre avec atteinte lacrymales étaient présentes dans 16 cas soit 20,78% (figure 1, 2, 3). Les traumatismes lacrymaux sont rares,

évalués à moins de 1% d'intervention dans les services d'urgence ophtalmologique[9].

Les lacérations des paupières sans atteinte des voies lacrymales étaient les plus importantes avec 29,87% des lésions dans notre étude alors que les lésions contusives (figure 5) et non perforantes plus fréquentes dans d'autres études[2, 3,4]. Ducasse sur 909 traumatismes oculopalpébraux répertorie 19,36% de plaies de paupières[11]. Cette différence est liée au mode de recrutement et à la taille de l'échantillon.

Les atteintes des voies lacrymales représentent 20,78% dans notre série soit 16 cas (figure 1, 2,3). Cependant Kaya trouve seulement 7,9% de plaies lacrymales[4]. Cette différences s'explique par le fait notre étude ne prend en compte que les traumatismes des paupières alors que celle de Kaya traite les traumatismes oculo-palpébraux. Ducasse trouve comme dans notre étude une proportion plus importante d'atteinte lacrymale, parce que son étude ne porte également que sur les traumatismes des paupières[11].

Nous avons répertorié une proportion importante de brûlures palpébrales

20,78% (figure 4). Les brûlures palpébrales et ses séquelles sont diversement évaluées dans la littérature entre 7,5 à 27% chez l'adulte[13]. Les lésions séquellaires et broiement restent faibles dans notre étude respectivement 7,7% et 5,10% (figure 9, 10).

Les traumatismes palpébraux présentent un tel polymorphisme que tout schéma thérapeutique rigoureusement délimité s'avère impossible[10].

Les grands principes doivent être rigoureusement respectés et chaque traumatisme palpébral est une entité. Le résultat fonctionnel est fonction de la précocité de la prise en charge ainsi que de la maitrise de la technique chirurgicale. Le résultat fonctionnel est d'autant meilleur que la prise en charge initiale est précoce du fait de n'existence de cicatrices rétractiles pendant cette période[10,13].

La plastie palpébrale doit respecter la règle de la réparation plan par plan tout en évitant les tensions excessives palpébrales. Plusieurs techniques opératoires sont utilisées selon les lésions observées[13].

Dans notre étude la prise en charge a été réalisée avant les 48 premières heures dans 44,44% des cas avec un délai moyen de la prise en charge de 5,21 jours. Les sutures plan par plan ont été réalisées dans 41,67% et les plasties palpébrales avec lambeaux et greffes dans 13,89% des cas (figure 10).

L'utilisation de sonde monocanaliculaire est fonction du plateau technique. Le repérage et réparation des voies lacrymales sont préconisés par de nombreux auteurs[6]. En l'absence de sonde monocanaliculaire le recours à la sonde spiralée de queue de cochon pour le cathétérisme rétrograde suivi de la mise en place de fil nylon 2/0 peut être envisagé. Ainsi nous avons réalisé un cathétérisme rétrograde chez 38,88 % des patients et une mise en place de sonde siliconée monocanaliculaire dans 5,55% des cas (figure 2b). La sonde monocanaliculaire est utilisée systématiquement par d'autres auteurs et cette technique offre un meilleur résultat fonctionnel[6]. Son utilisation était limitée dans notre série à cause du coût élevé de la sonde en l'absence de politique sanitaire sociale, du également du faible pouvoir d'achat de nos patients ; 30,55% étaient des ouvriers d'entreprise. L'utilisation de la sonde de Worst type « queue de cochon » (figure 1b) était presque systématique ce qui pourrait expliquer une fréquence élevée de larmoiements dans notre étude 45,45 %.

CONCLUSION

Les traumatismes des paupières sont relativement fréquents au cours des traumatismes oculo-faciaux et survenent préférentiellement chez les sujets de sexe masculin. Les circonstances sont dominées par les rixes et agressions et les ouvriers d'entreprise sont les premières victimes. Les plaies lacrymales sont retrouvées chez près d'un patient sur 4. La prise en charge tardive, l'inaccessibilité à la sonde monocanaliculaire compromettent le résultat fonctionnel. Les complications sont dominées par le larmoiement et les malpositions palpébrales.

REFERENCES

Meda N, Ouédrago A, Daboué A, Ouédrago M, Ramdé B, Somé D, Sanou A. Etiologies des traumatismes oculo-palpébraux au Burkina Faso. J Fr. Ophtalmol 2001 ; 24, 5, 463 - 6. (1)

Girard B, Bourcer-Bareil F, Agdabede I, Laroche L. Activités et épidémiologie d'un centre d'urgence en ophtalmologie en ophtalmologie. J Fr. Ophtalmol 2002 ; 25, 7, 701 – 11.(2)

Koki G, Epée E, Omgbwa Eballe A, Ntyame E, Mbogos nsoh C, Bella A. L et al. Les traumatismes oculaires en milieu urbain camerounais : à propos de 332 cas évalués selon l'Ocular Trauma Score. J Fr. Ophtalmol 2015 ; 38, 735 – 742.(3)

Kaya GG, Ngouoni G, Ondzotto G, Botaka E, Kimbouri AF, Bagamboula – Makita C et al . Traumatismes de l'œil et de ses annexes au centre hospitalier et universitaire de Brazzaville. Med. Afr. Noire 2008, 55 : 505 – 13 (4)

American Academy of Ophtalmology. Orbite, paupière et système lacrymal : section 7. Elsevier Masson 2014, p 175 -79.(5)

Ducasse A, Arndt C, Brugniart C, Larre I. Traumatologie lacrymale. J Fr.ophtalmol 2016 ; 39 : 213 – 18. (6)

Ducasse A, Valle D, Scholtes F, Segal A, Brugniart C. Plaies palpébro-lacrymales de l'enfant. J Fr. Ophtalmol. 2009 ; 32 : 374 – 379 (7)

Bhopal RS, Parkin DW, Gillie RF, Han KH. Pattern of ophtalmological accidents and emergencies presenting to hospitals. J Epudemiol community health, 1993; 47: 382 – 7 (8)

Fayet B., Bernard J.A et al. Traumatisme lacrymal. Ency Méd Chir 21-175-A10, 2000 11p.

Morax S, Ameline-Audelan V, Benia L.Traumatisme et chirurgie plastique des paupières. Encycl Méd Chir (Elsvier, Paris), Ophtalmologie, 21-100-D-10, 1998, 15 p.(11)

Ducasse A., Segal A., Thelliez E., Reynal C. Les plaies de paupière. Étude rétrospective sur 6ans. Bull Soc Ophthalmol Fr 1994 ; 94 : 727 – 32 (9)

Bouguila J, Ho Quoc C, Viard R, Brun A, Voulliaume D, Comparin J P et al. Particularités de la prise en charges des paupières brulées. J Fr. Ophtalmol 2011 ; 34 : 655 – 62 (10)

Adenis JP, Morax S. Pathologie orbitopalpébrale. Société Française d'Ophtalmologie et Masson 1998.'(12)

Revue SOAO N° 01- 2017, pp. 23-28
© EDUCI 2017

LE PTÉRYGION : RÉSULTATS DE NOTRE PREMIÈRE EXPÉRIENCE DE L'AUTOGREFFE LIMBO-CONJONCTIVALE CHEZ LE MÉLANODERME SÉNÉGALAIS.

Pterygium: FIndings of Our first Experiment in Limbo-Conjunctival Autograft in the Senegalese Melanoderm.

MN. NDIAYE-SOW[A,*], SM. SECK[A], GA. AGBOTON[A] , M. DIENG[A], M. DIAKHATÉ[A], NN. GUEYE[A]

[a] Hôpital d'instruction des Armées, Hôpital Principal de Dakar

Correspondance : Mame Ndoumbé Ndiaye-Sow
Hôpital principal de Dakar / ndoumbens@hotmail.com
BP 3006, Dakar, Sénégal

RÉSUMÉ

Introduction : Le ptérygion est une néoformation conjonctivo-élastique caractérisée par sa nature progressive et envahissante menaçant l'acuité visuelle et par sa tendance à la récidive à laquelle se heurtent les techniques chirurgicales. Le but de notre étude était d'évaluer les résultats de notre première expérience de la technique d'excision suivie d'autogreffe limbo-conjonctivale dans la chirurgie du ptérygion chez le mélanoderme sénégalais.

Matériel et méthodes : Nous avons réalisé une étude rétrospective sur 128 cas de ptérygions primaires, opérés entre novembre 2006 et décembre 2016 par excision suivie d'une autogreffe limbo-conjonctivale et dont le suivi post-opératoire était supérieure 6 mois. Nous avons étudié l'âge, le sexe, l'origine géographique, la profession, la localisation du ptérygion, son stade évolutif donné selon la classification de Cornand, le recul post-opératoire, la présence ou non d'une récidive ainsi que son délai de survenue.

Résultats : L'âge moyen des patients opérés était de 47 ans et le sex ratio (H/F) était de 0,72. Tous les patients ont toujours demeuré au pays et 59 % d'entre eux résidaient en banlieue, la périphérie de la capitale. 21,6% des patients exerçaient une profession exposant régulièrement à des facteurs de risque que sont le vent, la poussière, les ultraviolets. Un seul ptérygion était temporal et l'œil droit était atteint dans 60,1% cas. La majorité des ptérygions soit 51,06% étaient au stade II. Le recul post-opératoire moyen était 27 mois (6-120 mois). Le taux de récidive était de 23,4% et le délai de récidive était compris entre 1 et 3 mois pour la majorité d'entre elles (53,3%).

Discussion : Notre taux de récidive est semblable à celui de Lewallen en milieu tropical (21%). Chez le leucoderme, la revue de la littérature trouve des taux de récidive nettement plus faibles. Nos récidives étaient précoces survenant dans les 3 mois après la chirurgie et chez les patients relativement jeunes.

Conclusion : Nos premiers résultats de l'autogreffe limbo-conjonctivale sont encourageants chez le mélanoderme sénégalais. C'est une technique simple et peu couteuse dans le traitement chirurgical du ptérygion. Cependant en raison de nos conditions climatiques tropicales qui favorisent largement son évolutivité, nos résultats pourraient être améliorés par l'expérimentation de nouveaux protocoles incluant l'utilisation d'antimitotiques.

Mots-clés : ptérygion, autogreffe, limbe, conjonctival, mélanoderme, tropical

ABSTRACT

Introduction: *Pterygium is a conjunctivo-elastic neoformation characterized by its progressive and invasive nature, which threatens visual acuity and its tendency to recur which poses difficulties for surgical techniques. The aim of our study was to assess the findings of our first experiment in the excision technique followed by limbo-Conjunctival autograft in pterygium surgery in the Senegalese melanoderm.*

Material and methods: *We carried out a retrospective study of 128 cases of primary pterygium, operated between November 2006 and December 2016 by excision followed by limbo-Conjunctival autograft and whose postoperative follow-up was more than 6 months. We studied the age, gender, geographic origin, occupation, pterygium location, evolutionary stage of the pterygium given according to the Cornand classification, postoperative follow-up, presence or not of a recurrence and its time of occurrence.*

Results: *The mean age of operated patients was 47 years and the sex ratio was 0.72. All patients lived in the country and 59% resided in the suburbs, on the outskirts of the capital. 21.6% of patients exercised an activity exposing them regularly to one or more of the risk factors which are: wind, dust and ultraviolet radiation. A single pterygium was temporal and the right eye was involved in 60.1%. The majority of* pterygium (*51.06%) was in*

stage II. The mean postoperative follow-up was 27 months (6-120 months). The recurrence rate was 23.4% and the recurrence time was between 1 and 3 months for the majority of recurrences (53.3%).

***Discussion**: Our recurrence rate is similar to that of Lewallen in tropical environment (21%). In the leukoderm, the literature review finds markedly lower recurrence rates. Our recurrences were early occurring within 3 months after surgery and in relatively young patients.*

***Conclusion**: Our first findings about limbo-Conjunctival autograft in the Senegalese melanoderm are encouraging. It is a simple and inexpensive technique in the surgical treatment of pterygium. However, due to our tropical climatic conditions which greatly promote its evolving capacity; our findings could be improved by experimenting new protocols including the use of antimitotics.*

Key words: PTERYGIUM, *CONJUNCTIVAL AUTOGRAFT, LIMBUS MELANODERM, TROPICAL.*

INTRODUCTION

Le ptérygion est une néoformation conjonctivo-élastique de forme triangulaire à sommet cornéen située dans l'aire de la fente palpébrale préférentiellement dans le secteur nasal. Il se caractérise par sa nature progressive et envahissante menaçant l'acuité visuelle et par sa tendance à la récidive à laquelle se heurtent les différentes techniques chirurgicales. L'exposition aux radiations solaires, très important dans les régions tropicales et sub-tropicales comme la nôtre, favorise sa prévalence[1] ainsi que la demande chirurgicale. Le but de cette étude était d'évaluer les résultats de la technique d'excision suivie d'autogreffe limbo-conjonctivale chez le mélanoderme sénégalais.

MATERIEL ET METHODES

Nous avons réalisé entre novembre 2006 et décembre 2016 une étude rétrospective portant sur les cas de ptérygions primaires, opérés par excision suivi de greffe limbo-conjonctivale et dont le suivi post-opératoire était supérieur ou égal à 6 mois. Nous avons exclu les ptérygions récidivants.

Nous avons étudié l'âge, le sexe, l'origine géographique, la profession, la localisation du ptérygion, son stade évolutif donné selon la classification de Cornand, le recul post-opératoire, la présence ou non d'une récidive ainsi que son délai de survenue.

La mensuration des ptérygions à la lampe à fente a permis de les classer selon la classification de Cornand[2] :

• Stade I : le ptérygion empiète sur la cornée de 1 à 2 mm

• Stade II : envahissement cornéen compris entre 2 et 4 mm

• Stade III : envahissement cornéen supérieur à 4 mm

Nos patients ont été opérés sous anesthésie locorégionale péribulbaire ou sous-ténonienne. La technique chirurgicale a comporté les temps suivants :

- Excision du ptérygion

La tête a été clivée par kératectomie lamellaire superficielle, puis le corps a été excisé en épargnant le repli-lunaire et l'aponévrose engainant l'insertion du muscle droit médial

- Hémostase du lit du ptérygion par diathermie

- Prélèvement du greffon à partir de la conjonctive supéro-temporale du même œil. Après hydrodissection réalisée par une injection sous-conjonctivale de ringer lactate et permettant de détacher la conjonctive de la capsule de Tenon, la découpe du greffon a été réalisée en prenant soin de préserver la capsule de Tenon afin qu'elle serve de support à la cicatrisation conjonctivale du site de prélèvement. La découpe de la partie limbique du greffon a emporté avec elle les cellules souches.

- Suture du greffon au lit du ptérygion

Les deux extrémités du greffon limbique ont été suturées au limbe receveur par deux points séparés en prenant soin de les fixer à l'épisclère. Ensuite le greffon est suturé à la portion conjonctivale receveuse avec du vicryl 8/0 par un surjet ou des points séparés selon les opérateurs (Figure 1).

Après l'intervention, une pommade antibio-corticoïde est appliquée et l'œil est occlus pendant 24 H. Le contrôle postopératoire est réalisé après 24 heures, une semaine, deux

semaines, un mois puis tous les 3 mois. Un traitement topique à base d'une association de corticoïdes et d'antibiotiques est instillé 4 fois par jour pendant 4 semaines et un anti-inflammatoire non stéroïdien topique est instillé pendant 3 mois.

Nous avons considéré comme récidive la réapparition d'une néovascularisation au lit du ptérygion avec ou sans empiétement sur la cornée.

L'analyse des données a été effectuée par le logiciel épi info 7.

RESULTATS

L'étude a concerné 128 yeux de 122 patients dont six qui avaient été opérés des deux yeux. L'âge moyen des patients était de 47,11 ans avec des extrêmes de 21 et 81 ans. 75,2% des patients avaient un âge < 55 ans.

Le sexe ratio était de 0,72 en faveur des femmes.

Tous les patients ont toujours demeuré au pays et la majorité d'entre eux soit 59% résidaient dans la banlieue, la périphérie de la capitale. 20,5% des patients vivaient dans le centre ville de la capitale et 20,5% dans les autres régions du pays.

21,6% des patients exerçaient une profession qui les exposait régulièrement à une ou plusieurs des facteurs que sont la poussière des métaux, les ultraviolets et le vent (voir Figure 2).

En ce qui concerne la taille du ptérygion, le stade II était le plus représenté de l'ordre de 51,06% suivi du stade III (41,49%) et du stade I (7,45%).

Nous avons répertorié un seul cas de ptérygion temporal. Tous les autres étaient de siège nasal.

Pour 77 yeux (60,16%), il s'agissait d'un œil droit et pour les 51 autres yeux d'un œil gauche.

Le taux de récidive était de 23,44%. Parmi elles, 56,6% étaient observés chez des hommes et 57,1% étaient des ptérygions de stade II. L'étude de la répartition de la récidive par rapport à l'âge a montré un taux de récidive de 27,4% chez les sujets âgés de moins de 55 ans contre 6,67% chez les plus de 55 ans avec p = 0,01.

Le recul post-opératoire moyen était de 27 mois avec des extrêmes de 6 et 120 mois. Le délai de récidive était compris entre 1 et 3 mois pour 53,3% des cas et entre 4 et 6 mois pour 46,7%.

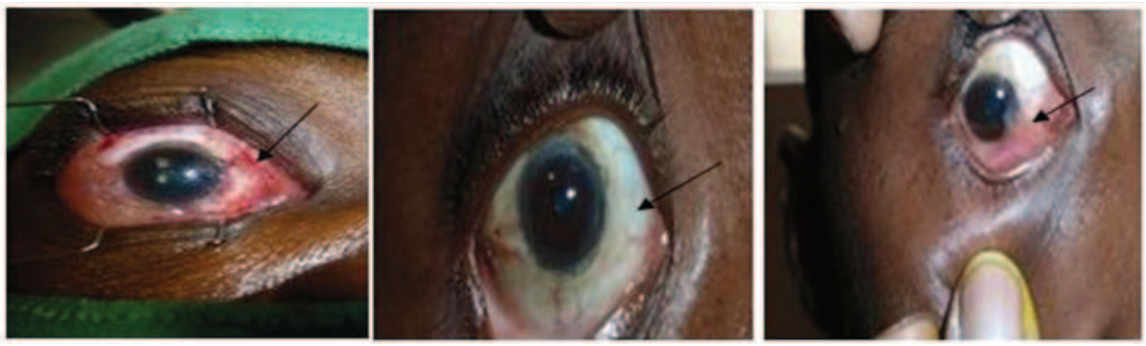

Aspects en post-opératoire | Aspects satisfaisant après 3ans | Cas d'une récidive après 4 mois

Figure 1 : Aspects en post-opératoire, après guérison et d'une récidive de ptérygion opéré par autogreffe limboconjonctivale

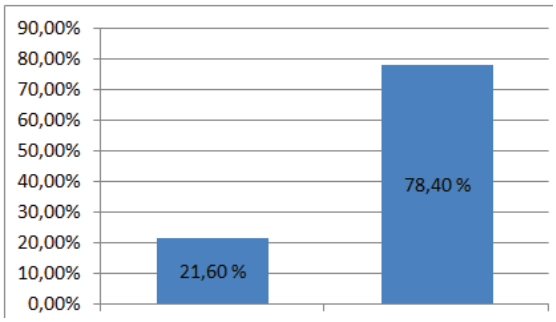

78% : Profession non exposées (bureaucrate, coiffeuse, commerçant, courtier, couturière, cuisinière, élève, enseignant, étudiant, gardien, imprimeur, infirmière, manoeuvre, ménagère, retraitée)

21%: Profession exposées (électricien, gendarme, menuisier, militaire, sapeur pompier

Figure 2: Répartition des patients selon la profession exposant à la poussière et /ou au vent, au soleil

DISCUSSION

Le ptérygion est une affection qui grève le pronostic visuel par son caractère extensif vers le centre de la cornée. Son étiopathogénie reste mal élucidée. De nombreux facteurs intrinsèques et extrinsèques sont incriminés. Parmi les facteurs intrinsèques, l'on peut citer la transmission génétique et la sécheresse oculaire[3]. Les facteurs extrinsèques sont nombreux ; parmi eux la poussière, le vent et les radiations solaires sont très fréquemment mis en cause[1]. Ils sont prépondérants dans nos régions tropicales.

La moyenne d'âge de nos patients (47 ans) est semblable à celle décrite antérieurement chez le mélanoderme[4-5]. Par contre, notre échantillon est à prédominance féminine comparable à celui de Kammoun[6]. La demande chirurgicale plus forte peut être justifiée par l'aspect inesthétique du ptérygion qui gêne plus les femmes que les hommes.

Nous avons retrouvé des facteurs favorisants climatiques et professionnels. La situation du pays dans la zone tropicale lui confère un climat chaud et sec avec un ensoleillement per-annuel. De plus, 20,5% des patients résidaient dans les autres régions où le climat est globalement plus chaud que la capitale bordée par la mer. Par ailleurs, 21,6% des patients exerçaient une profession qui les exposait régulièrement au vent, à la poussière ou au soleil (électricien, gendarme, menuisier, militaire, sapeur-pompier). En effet, le Barbados eye studies[7] constate que le travail en plein air augmente le risque d'apparition du ptérygion par 1,5. Cependant, celui-ci n'est étiqueté comme maladie professionnelle qu'uniquement pour les ouvriers du feu (chauffeurs, soudeurs, verriers), les agriculteurs et les marins, les ouvriers exposés aux fines projections et poussières (carriers, maçons)[8].

Le traitement du ptérygion est avant tout chirurgical[3], le traitement médical est prescrit uniquement dans les formes symptomatiques inflammatoires[8]. L'excision simple est de plus en plus délaissée vu que la fréquence des récidives concerne plus de 60% des formes primaires et 100% des formes récidivantes[8-9]. D'autres techniques telles que l'excision avec déviation et la technique des translations conjonctivales d'Hervouet[10] ont données des résultats mitigés.

L'autogreffe limbo-conjonctivale a été décrite en 1985 par Kenyon et al.[11] qui avaient retrouvé 5,3% de récidives dans une série de 57 yeux. Simona et al.[12] retrouvent un taux de 35% de récidives dans une étude préliminaire. Dans notre série, nous avons retrouvé 23,4% de récidives. Nos résultats sont comparables à ceux de Lewallen et al.[13] en zones tropicales qui trouvent un taux de 21%. Boni et al.[4] avaient retrouvé 7,89% de récidives de ptérygion primaire chez des mélanodermes dans une série de 43 yeux tandis que Kmiha et al.[14] en Tunisie retrouvent 10% de récidives et Rao et al.[15] en Inde 3,8%. La variété des taux de récidive rapportés est attribuée aux différences dans les études à savoir la taille de l'échantillon, les caractéristiques des patients (race et origine géographique), la durée du suivi, la technique chirurgicale et l'expérience du chirurgien[15]. Comparant les résultats suivant l'expérience du chirurgien, Farrah et al[16] trouvent 6,8% de récidives dans

le groupe opéré par des ophtalmologistes diplômés contre 19,4% de récidives dans le groupe opéré par des ophtalmologistes en formation. Dans notre étude, nos patients ont été opérés aussi bien par des ophtalmologistes diplômés qu'en formation. De plus, il s'agissait de notre première expérience de l'autogreffe depuis l'abandon de la technique d'excision simple. Ces deux facteurs peuvent expliquer ce nombre de récidives enregistré.

La définition de la récidive est aussi variable selon les auteurs et influence la variabilité des taux retrouvés. Dans notre série, on a considéré comme récidive la réapparition d'une néo-vascularisation au lit du pterygion avec ou sans empiétement sur la cornée. Guler[17] définit la récidive par des signes fonctionnels et des signes d'examen, qui sont l'apparition d'une néoformation rugueuse et charnue avec néo-vascularisation radiaire empiétant sur la cornée d'une distance de 2 mm ou plus.

Comparées au sexe, les récidives ont plus intéressés les hommes (17 cas) que les femmes (13 cas) bien que notre échantillon soit à prédominance féminine. Torres-Gimeno et al.[18] ont trouvé que le sexe masculin favorise fortement et significativement les récidives.

L'âge joue également un rôle important dans la fréquence des récidives. En effet, pour Manning et al.[19], le jeune âge est le facteur de récidive le plus important. Dans notre étude, les patients âgés de moins de 55ans avait un taux de récidive significativement plus élevé (p= 0,01). Nos résultats sont semblables à ceux de Chen et al.[20] qui trouvent significativement moins de récidive après l'âge de 50 ans. Les sujets âgés feraient moins de récidive du fait par la dégénérescence lipoïdique sénile qui inhibe la réapparition du ptérygion[13].

La situation géographique dans la zone tropicale suppose la persistance des facteurs de risque climatiques après l'intervention qui pourrait favoriser la fréquence des récidives. Plusieurs auteurs[18-21] ont décrit des récidives plus importantes liées à l'exposition au soleil. Cependant Cano-Parra et al.[22] excluent tout rôle des ultraviolets dans l'apparition des récidives. Ce serait plutôt le traumatisme chirurgical qui accélère la prolifération fibroblastique.

Quant à la taille du ptérygion, certains auteurs[15-23] ont constaté que plus le ptérygion est extensif (stade III), plus le risque de récidive est important. La majorité de nos récidives concernait des ptérygions de stade II (57,1%). Pour d'autres auteurs[14-20], il n'existe pas de relation entre la taille préopératoire et le risque de récidive.

Le recul post-opératoire varie largement selon les études de quelques mois à plusieurs années. Dans notre étude, il varie entre 6 mois et 10 ans. Nos récidives étaient précoces survenant pour la plupart entre 1 et 3 mois (53,3%). Ce qui se rapproche des résultats de Kmiha et al.[14] qui avaient retrouvé des récidives précoces inférieures à 3 mois pour 64,5% des cas. Mastropasqua[24] trouve qu'une année de suivi est suffisante pour identifier plus que 97% des récidives.

Quant à la technique chirurgicale, l'influence du type de suture du greffon par surjets ou points séparés n'a pu être étudiée dans l'apparition des récidives par manque de données. Plus récemment, l'utilisation de colle de fibrine a réduit significativement les récidives comparativement aux sutures[25]. L'inclusion des cellules limbiques dans la greffe serait la condition la plus importante pour diminuer les récidives[26-27].

CONCLUSION

Nos premiers résultats de l'autogreffe limbo-conjonctivale, depuis l'abandon de la technique d'excision simple, sont encourageants chez le mélanoderme sénégalais. L'autogreffe limbo-conjonctivale est une technique simple et peu couteuse dans le traitement chirurgical du ptérygion. Cependant en raison de nos conditions climatiques tropicales qui favorisent largement son évolutivité, nos résultats pourraient être améliorés par l'expérimentation de nouveaux protocoles en l'occurrence l'utilisation des antimitotiques.

REFERENCES

1-Szwarcbeng J et Flament J. Ptérygion. Encyl Méd Chir (Editions scientifiques et Médicales Elsevier SAS, Paris, tous droits réservés), Ophtalmologie, 21-135-A-10, 2001, 12p.

2-Cornand G. Le pterygion : évolution et traitement. J Fr Ophtalmol 1990;13:33-45.

3-Cornand G. Pterygium: clinical course and treatment. Rev Int Trach Pathol Ocul Trop Sub-trop Santé Publique 1989;66:31-108.

4-Boni S, Gbe K, Kouassi L, Toure-Konan ML, Coulibaly F, Berete R, et al. Chirurgie du ptérygion par exérèse et autogreffe conjonctivale : notre expérience au CHU de Treichville. Med Afr Noire 2011;58:123-7.

5- Mvogo CE, Bella-Hiag A, Ngosso A, Ellong A. Le ptérygion : aspects épidémiologiques cliniques et thérapeutiques à l'hôpital général de Daoula. Med Afr Noire 1997;44:290-2.

6-Kammoun B, Kharrat W, Zouari K et coll. Ptérygion: traitement chirurgical. J Fr Ophtalmol 2001;24:823-8.

7- Nemesure B, Wu SY, Hennis A, Leske MC. Nine-year incidence and risk factors for pterygium in the Barbados eye studies. Ophthalmology 2008;115:2153-8.

8-Flament J, Speeg-Schatz C, Weber M. État actuel du traitement du ptérygion. J Fr Ophtalmol 1993;16:401-9. 9-Tan DT, Chee SP, Dear KB, Lim AS. Effect of pterygium morphology on pterygium recurrence in a controlled trial comparing conjunctival autografting with bare sclera excision. Arch Ophthalmol 1997;115:1235-40.

10- Hervouet F. Cure chirurgicale du pterygion. Ann Oculist 1973;206:49-56.

11-Kenyon KR, Wagoner MD, Hettinger ME. Conjunctival autograft transplantation for advanced and recurrent pterygium. Ophthalmology 1985;92:1461-70.

12- Simona F, Tabatabay CA, Leuenberger PM. Résultats préliminaires de la technique d'excision du ptérygion avec autogreffe conjonctivale. Klin Monatsbl Augenheikd 1990;196:295-7.

13- Lewallen S. A randomized trial of conjunctival autografting for pterygium in the tropics. Ophthalmology, 1989;96:1612-4.

14- Kmiha N, Kamoun B, Trigui A, Jelliti B, Fourati M, Chaabouni M. Apport de l'autogreffe conjonctivale dans la chirurgie du ptérygion. J Fr Ophtalmol 2001;24:729-32.

15-Rao SK, Lekha T, Mukesh BN, Sitalakshmi G, Padmanabhan P. Conjunctival-Limbal autografts for primary and recurrent Pterygia : Technique and results. Indian J Ophthalmol 1998;46:203-9

16-Farrah JJ, Lee GA, Greenrod E, Vieira J. Outcomes of autoconjunctival grafting for primary pterygia when performed by consultant compared with trainee ophthalmologists. Clin Experiment Ophthalmol 2006;34:857-60.

17-Guler M, Sobaci G, Ilker S, Ozturk F, Mutlu FM, Yildirim E. Limbal-conjunctival autograft transplantation in cases with recurrent pterygium. Acta Ophthalmol 1994;72:721-6.

18-Torres-Gimeno A, Martinez-Costa L, Ayala G. Preoperative factors influencing success in pterygium surgery. BMC Ophthalmol 2012;12:38.

19-Manning CA, kloess PM, Diaz MD, Yee RW. Intra operative mitomycin in primary pterygium excision. A prospective randomized trial. Ophthalmology 1997;104:844-8.

20-Chen PP, Ariyasu RG, Kaza V, Labree LD, McDonnell PJ. A randomized trial comparing mitomycin C and conjunctival autograft after excision of primary pterygium. Am J Ophthalmol 1995;120:151-60.

21-Sul S, Korkmaz P, Novruzlu P. Seasonal effects on pterygium surgery outcome: implications for the role of sunlight exposure. Cornea 2014 ;33 :504-6.

22- Cano-Parra J, Diaz-Llopis M, Maldonado MJ, Vila E, Menezo JL. Prospective trial of intraoperative mitomycin C in the treatment of primary pterygium. Br J Ophthalmol 1995;79:439-41.

23-Coulon P, Cals JP, Mortemousque B, Berniac G, Verin P. L'autogreffe conjonctivale dans la cure chirurgicale du ptérygion, à propos de 186 cas. Rev Int Trach Pathol Ocul Trop Sub-trop santé publique 1993;70:235-45.

24-Mastropasqua L, Carpineto P, Ciancaglini M, Enrico Gallenga P. Long term resultats of intraoperative mitomycin C in the treatment of recurrent pterygium. Br J Ophthalmol, 1996;80:288-91.

25-Ratnalingam V, Eu AL, Ng GL, Taharin R, John E. Fibrin adhesive is better than sutures in pterygium surgery. Cornea 2010;29:485-9.

26 – Dushku N, Reid TW. Immunohistochemical evidence that human pterygia originate from an invasion of vimentin-expressing altered limbal epithelial basal cells. Curr Eye Res 1994;13:473-81.

27-Fugueiredo RS, Cohen EJ, Gomes JA, Rapuano CJ, Laibson PR. Conjunctival autograft for pterygium surgery: how well does it prevent recurrence? Ophthalmic Surg Lasers 1997;28:99-104.

Revue SOAO N° 01- 2017, pp. 29-33
© EDUCI 2017

GLAUCOME CONGÉNITAL ASSOCIÉ AU SYNDROME DE STURGE-WEBER.

Congenital Glaucoma Associated with Sturge-Weber Syndrome.

A OUATTARA[1], G KASSIEU[1], RM KABAS[2], AJ KONAN[1], LJ KOUASSI[1], YGK OUFFOUE[1], A FANNY[1]

1- Service d'Ophtalmologie, CHU de Treichville , Université (Côte d'Ivoire)
2- Service de Radiodiagnostic et Imagerie Médicale, Chu Treichville. Abidjan-Côte d'Ivoire.

Correspondance : OUATTARA Ouettéré Abdallah Sylvain / ouetao@hotmail.com

RÉSUMÉ

Introduction : Le syndrome de Sturge-Weber ou angiomatose encéphalo-trigeminée est une affection congénitale, sporadique, rare due à des malformations vasculaires. Le glaucome est la complication ophtalmologique la plus fréquente.

Dans notre pays, la Côte d'Ivoire, la littérature médicale sur le sujet étant rare, nous présentons l'observation d'un cas de glaucome congénital associé au syndrome de Sturge-Weber.

Observation : Il s'agit d'une enfant de deux mois qui nous a été adressé pour prise en charge d'un glaucome, chez qui l'examen clinique dermatologique et ophtalmologique et l'imagerie par résonance magnétique (IRM) ont permis de poser le diagnostic de syndrome de Sturge-Weber type 1 compliqué de glaucome congénital à l'œil gauche. Le traitement médical (bêta bloquant + latanoprost) a permis de faire baisser la pression intraoculaire avec régression totale de l'œdème cornéen au deuxième mois.

Discussion : le glaucome chez notre patiente n'était pas surprenant car l'étendue de l'angiome cutané était à haut risque de glaucome. Le glaucome est la complication ophtalmologique la plus fréquente au cours du syndrome de Sturge-Weber avec une prédominance des formes précoces. Il s'agit d'une affection grave, au traitement difficile avec un risque de cécité. Le traitement médical nous a permis de faire baisser la pression intraoculaire avec régression totale de l'œdème cornéen au contrôle effectué au deuxième mois. Ce gain est important et permet en cas d'indication chirurgicale éventuelle de la réaliser dans des meilleures conditions.

Conclusion : L'angiome cutané atteignant les paupières doit faire évoquer le diagnostic de syndrome de Sturge-Weber avec possibilité d 'atteinte ophtalmologique.

Le glaucome congénital est l'atteinte ophtalmologique la plus fréquente au cours de ce syndrome. Il s'agit d'une atteinte grave en raison de la précocité de sa survenue sur un œil en période de développement visuel. Son traitement est difficile avec un volet médical et un volet chirurgical. Le traitement médical sera envisagé en première intention avec des résultats parfois très intéressants.

Mots-clés : syndrome de sturge-weber, glaucome congénital, traitement, bêta bloquant, latanoprost.

ABSTRACT

Introduction: *Sturge-Weber syndrome or encephalo-trigeminal angiomatosis is an uncommon sporadic congenital disorder due to vascular malformations. Glaucoma is the most common ophthalmologic complication.*

In Côte d'Ivoire, medical literature on the subject is rare so we present a case of congenital glaucoma associated with Sturge-Weber syndrome.

Observation*: This was a case of a two-month-old child who was referred to us for the management of glaucoma, in whom the dermatological and ophthalmological clinical examination and magnetic resonance imaging (MRI) helped make the diagnosis of Sturge-Weber syndrome type 1 complicated with congenital glaucoma in the left eye. Medical treatment (beta blocker + latanoprost) helped decrease the intraocular pressure with total regression of corneal edema in the second month.*

Discussion: *glaucoma in our patient was not surprising because the extent of skin angioma was at high risk of glaucoma. Glaucoma is the most common ophthalmologic complication during Sturge-Weber syndrome with a predominance of early forms. This is a serious condition with difficult treatment with a risk of blindness. The medical treatment allowed us to decrease the intraocular pressure with total regression of corneal edema during the control carried out in the second month. This gain is important and allows in the event of surgical indication to perform it in better conditions.*

Conclusion*: Skin angioma reaching eyelids should make evoke the diagnosis of Sturge-Weber syndrome with the possibility of ophthalmologic involvement.*

Congenital glaucoma is the most common ophthalmologic disorder during this syndrome. This is a serious attack because of the early onset of the disease on an eye during visual development. Its treatment is difficult with a medical aspect and a surgical aspect. Medical treatment will be considered as first-line treatment with sometimes very interesting results.

Keywords: *sturge-weber syndrome, congenital glaucoma, tre*atment, beta blocker, latanoprost.

INTRODUCTION

Décrit pour la première fois en 1879 par Sturge puis Weber en 1922, le syndrome de Sturge-Weber ou angiomatose encéphalo-trigeminée est une affection congénitale, sporadique due à des malformations vasculaires. Il s'agit d'une affection rare dont l'incidence est de 1 cas pour 20000 à 50000 naissances[1-3].

La pathogénie de ce syndrome n'est pas totalement élucidée, mais de nombreux progrès ont été réalisés avec l'identification récente d'une mutation somatique dans le gène GNAQ[4,5].

Les formes cliniques sont variables, la forme complète associe un angiome plan cutané dans le territoire de la branche ophtalmique (V1) du nerf trijumeau, des malformations neurologiques situées du même côté que l'angiome cutané et des anomalies ophtalmologiques également homolatérales (glaucome congénital, angiome choroïdien) de présence inconstante.[6,7] La classification de Roach permet de distinguer 3 types de syndrome de Sturge-Weber[8,9]. Le type I associe atteintes cutanée et cérébrale, avec ou sans atteinte oculaire, le type II est représenté par une atteinte cutanée avec ou sans atteinte oculaire mais sans atteinte cérébrale et le type III qui correspond à l'atteinte cérébrale sans atteinte cutanée ni oculaire.

Les atteintes oculaires sont présentes dans 30 à 70% des syndromes de Sturge Weber-Krabbe[10] et le glaucome est la complication ophtalmologique la plus fréquente (30-70%) au cours de ce syndrome[11,12].

Dans notre pays, la Côte d'Ivoire, la littérature médicale sur le sujet étant rare, nous présentons l'observation d'un cas de glaucome congénital associé au syndrome de Sturge-Weber.

OBSERVATION

Il s'agit d'une enfant âgée de 2 mois lors de notre première rencontre, 6e enfant d'une fratrie de 6, qui nous a été adressé par une collègue ophtalmologiste pour prise en charge d'un glaucome congénital pour lequel elle a prescrit un bétabloquant. Elle est issue d'une grossesse à terme, sans complications. Dès le premier contact, notre attention a été retenue par une plage érythémateuse de l'hémiface gauche de l'enfant dans le territoire ophtalmique (V1) et maxillaire (V2) du nerf trijumeau. Cette plage érythémateuse était non infiltrée, avec une surface lisse et remarquée par la mère dès la naissance. Il s'agit d'un angiome plan de la face (Figure 1).

Figure 1 : Photographie de l'enfant. Hyperhémie conjonctivale gauche, Buphtalmie gauche et Angiome plan de l'hémiface gauche dans le territoire de la branche ophtalmique (V1) et maxillaire (V2) du nerf trijumeau.

L'examen ophtalmologique de l'enfant sous anesthésie générale peu profonde au gaz a mis en évidence : (i) une hyperhémie Conjonctivale gauche ; (ii) un œdème cornéen diffus modéré gauche ; (iii) une buphtalmie gauche (diamètre cornéen de 10 mm à droite et 12 mm à gauche) ; (iv) une hypertonie oculaire gauche (Pression intraoculaire de 10 mmHg à droite et 18 mmHg à gauche) ; (v) et une excavation anormale de la papille optique gauche (excavation papillaire de 0,1 à droite et 0,4 à gauche). L'échographie en mode B était normale. L'imagerie par résonnance magnétique (IRM) a mis en évidence des anomalies cérébrales (atrophie temporale gauche avec agrandissement des espaces liquidiens, rehaussement pial intense à gauche avec réseau vasculaire ectasique) en faveur d'un angiome leptoméningé (Figure 2).

Figure 2 : IRM cranio-encéphalique en coupe axiale EST1 après injection de chélates de gadolinium.
Flèches : rehaussement pial intense à gauche avec réseau vasculaire ectasique.

Nous avons donc retenu le diagnostic de syndrome de Sturge-Weber de type 1 compliqué de glaucome congénital. Le traitement médical anti-glaucomateux en cours (Bêtabloquant) a été renforcé par addition d'une prostaglandine (Latanoprost) et une consultation de neurologie a été demandée.

Deux mois plus tard, L'examen ophtalmologique a mis en évidence : (i) un éveil visuel normal ; (ii) une hyperhémie conjonctivale gauche ; (iii) une cornée claire aux 2 yeux (régression de l'œdème cornéen gauche) ; une pression intra-oculaire à 10 mmHg aux 2 yeux (réduction de l'hypertonie oculaire gauche) et une excavation papillaire anormale gauche (0,1 à droite et 0,4 à gauche). Nous avons donc décidé de maintenir le traitement médicamenteux anti-glaucomateux en cours (bétabloquant + Latanoprost). La consultation de neurologie n'avait pas encore été faite et aucune crise d'épilepsie n'avait été signalée.

DISCUSSION

La localisation de l'angiome cutané dans le territoire des branches ophtalmique (V1) et maxillaire (V2) du nerf trijumeau était un argument en faveur du diagnostic de syndrome de Sturge-Weber[13], confirmé par les données de l'examen ophtalmologique (glaucome) et de l'IRM (atrophie temporale gauche avec agrandissement des espaces liquidiens, rehaussement pial intense à gauche avec réseau vasculaire ectasique).

Le glaucome chez notre petite patiente n'était pas surprenant car l'étendu de l'angiome cutané était associé à un risque élevé de glaucome[14]. Le glaucome est la complication ophtalmologique la plus fréquente ([11,12]) au cours du syndrome de Sturge-Weber avec une prédominance des formes de survenue précoce. Il s'agit d'une affection grave car survenant sur un œil en phase de développement visuel et de traitement difficile donc potentiellement cécitante.

Plusieurs théories[15-20] ont été proposées pour expliquer la survenue du glaucome au cours du syndrome de Sturge-Weber. Parmi elles, deux sont admises par la majorité des auteurs ; la dysgénésie de la chambre antérieure et l'élévation de la pression veineuse épisclérale. La première théorie est dominante dans les formes de glaucomes d'apparition précoce (avant 2 ans) alors qu'après, on note le rôle important de la deuxième théorie.

Le traitement du glaucome au cours du SWS est difficile[21,22] car pose de nombreux problèmes notamment celui du choix du médicament et sa résistance aux traitements. Les bêtabloquants sont la classe thérapeutique pour laquelle l'expérience clinique est la meilleure[23], Cependant il n'y a pas d'autorisation de mise sur le marché (AMM) pour leur utilisation chez l'enfant. L'expérience clinique des analogues des prostaglandines est moindre mais ils sont un choix intéressant dans les hypertonies oculaires dues à une augmentation de la pression veineuse épisclérale[24], Il y a une AMM chez l'enfant pour le latanoprost et le travoprost et Il n'existe pas d'effet indésirable systémique connu de cette classe thérapeutique. En pratique le traitement du glaucome congénital au cours du SWS est chirurgical encadré par un traitement médical adjuvant. La technique chirurgicale idéale est l'objet de nombreuses spéculations, les complications sont fréquentes et les résultats ne sont pas toujours satisfaisants[25-27].

Dans notre observation, le traitement médical (bêta bloquant + latanoprost) a permis de faire baisser la pression intraoculaire avec régression totale de l'œdème cornéen au contrôle effectué à deux mois. Ce gain important est limité dans le temps, un suivi plus prolongé est donc nécessaire pour des conclusions plus formelles. Dans tous les cas, ce gain est important et permet en cas d'indication chirurgicale éventuelle de la réaliser dans de biens meilleurs conditions.

La prise en charge des lésions neurologiques et dermatologique sera assurée par les spécialistes de ces questions.

CONCLUSION

L'angiome cutané atteignant les paupières doit faire évoquer le diagnostic de syndrome de Sturge-Weber avec possibilité d 'atteinte ophtalmologique.

Le glaucome congénital est l'atteinte ophtalmologique la plus fréquente[11,12] au cours de ce syndrome. Il s'agit d'une atteinte grave en raison de la précocité de sa survenue sur un œil en période de développement visuel. Son traitement est difficile avec un volet médical et un volet chirurgical. Le traitement médical sera envisagé en première intention avec des résultats parfois très intéressants.

RÉFÉRENCES

1- Thomas-Sohl KA, Vaslow DF, Maria BL. Sturge-Weber syndrome: A review. Pediatr Neurol 2004;30:303-10.

2- Comi AM. Update on SturgeeWeber syndrome: diagnosis, treatment, quantitative measures, and controversies. Lymphat Res Biol 2007;5:25-64.

3- Wirth M, Bazard M-C, Schmitt E, Rouabah M, Hascoët J-M. Atteintes ophtalmologiques de l'enfance dans le cadre du syndrome de Sturge-Weber-Krabbe. Arch Pediatr 2017;24:36-40.

4- Shirley MD, Tang H, Gallione CJ, et al. Sturge-Weber syndrome and port-wine stains caused by somatic mutation in GNAQ. N Engl J Med. 2013;368:1971-9.

5- Nakashima M, Miyajima M, Sugano H, et al. The somatic GNAQ mutation c.548G>A (p.R183Q) is consistently found in Sturge-Weber syndrome. J Hum Genet. 2014;59:691-3.

6- Boukobza M, Enjolras O, Cambra MR, Merland JJ. Syndrome de Sturge-Weber. Données actuelles de l'imagerie neuroradiologique. J Radiol 2000;81:765–71.

7- Maruani A. Syndrome de Sturge-Weber. Presse Med 2010;39:482–6.

8- Roach E, Bodensteiner J. Neurologic manifestations of Sturge-Weber syndrome. In :Bodensteiner J, Roach ES, Eds. Sturge-Weber Syndrome. Mt Freedom : Sturge-Weber Foundation ; 1999, p. 27-38.

9- Roach ES. Neurocutaneous syndromes. Pediatr Clin North Am1992;39:591-620.

10- Anaya-Pava EJ, Saenz-Bocanegra CH, Flores-Trejo A, et al. Diffuse choroidal hemangioma associated with exudative retinal detachment in a Sturge-Weber syndrome case: photodynamic therapy and intravitreous bevacizumab. Photodiagnosis Photodyn Ther 2015;12:136–9.

11- Sudarsanam A, Ardern-Holmes SL. Sturge-Weber syndrome: from the past to the present. Eur J Paediatr Neurol 2014;18:257–66.

12- Basler L, Sowka J. Sturge-Weber syndrome and glaucoma. Optom St Louis Mo 2011;82:306–9.

13- Ch'ng S, Tan S. Facial port-wine stains e clinical stratification and risks of neuro ocular involvement. J Plast Reconstr Aesthet Surg 2008;61:889-93.

14- Sharan S, Swamy B, Taranath DA, et al. Port-wine vascular malformations and glaucoma risk in Sturge-Weber syndrome. J AAPOS 2009;13:374–8.

15- Shiau T, Armogan N, Yan DB, et al. The role of episcleral venous pressure in glaucoma associated with Sturge-Weber syndrome. J AAPOS 2012;16:61–4.

16- Phelps CD. The pathogenesis of glaucoma in Sturge-Weber syndrome. Ophthalmology 1978;85:276-86.

17- Cibis GW, Tripathi RC, Tripathi BJ. Glaucoma in Sturge-Weber syndrome. Ophthalmology 1984;91:1061-71.

18- Weiss DI. Dual origin in encephalotrigeminal hemangiomatosis: a pathogenetic concept based upon histopathologic and hemodynamic considerations. Trans Ophthalmol Soc U K 1973;93:477-93.

19- Sullivan TJ, Clarke MP, Morin JD. The ocular manifestations of the Sturge-Weber syndrome. J Pediatr Ophthalmol Strabismus 1992;29:349-56.

20- Thomas-Sohl KA, Vaslow DF, Maria BL. Sturge-Weber syndrome: A review. Pediatr Neurol 2004;30:303-10.

21- Greslechner R, Helbig H, Oberacher-Velten IM. Management of childhood glaucoma associated with SturgeeWeber syndrome. Klin Monbl Augenheilkd 2012;229(10):1003-8.

22- Mantelli F, Bruscolini A, La Cava M, et al. Ocular manifestations of Sturge-Weber syndrome : pathogenesis, diagnosis, and management. Clinical Ophthalmology 2016;10:871-8.

23- Denis P. Le glaucome du sujet jeune. Problèmes thérapeutiques. J Fr Ophtalmol 2005;28. 2S35–32S40.

24- Yang CB, Freedman SF, Myers JS, Buckley EG, Herndon LW, Allingham RR. Use of Latanoprost in the Treatment of Glaucoma Associated With Sturge-Weber Syndrome. Am J Ophthalmol 1998;126:600-2.

25- Greslechner R, Helbig H, Oberacher-Velten IM. Management of childhood glaucoma associated with SturgeeWeber syndrome. Klin Monbl Augenheilkd 2012;229(10):1003-8.

26- Anand R. Photodynamic therapy for diffuse choroidal hemangioma associated with Sturge Weber syndrome. Am J Ophthalmol. 2003;136(4):758-60

27- Walton DS. In discussion of Iwach AG, Hoskins HD Jr, Hetherington J Jr, Shaffer RN. Analysis of surgical and medical management of glaucoma in Sturge-Weber syndrome. Ophthalmology 1990;97:904-9.

Revue SOAO N° 01- 2017, pp. 34-38
© EDUCI 2017

PRESSION INTRAOCULAIRE DES ENFANTS VUS EN CONSULTATION D'OPHTALMOLOGIE AU BURKINA FASO

Intraocular Pressure of Children Seen in Consultation in Ophthalmology in Burkina Faso.

AHNOUX-ZABSONRE A*, DIALLO JW***, DIOMANDE A**, DJIGUIMDE WP*, SANOU J*, MEDA G*, SANKARA P, MEDA N*.

*: CHU Yalgado Ouedraogo, Ouagadougou, Burkina Faso,
** : CHU de Bouake, Bouake, Côte d'Ivoire
***: CHU Sanou Souro, Bobodioulasso, Burkina Faso

Correspondance : AHNOUX-ZABSONRE Ahgbatouhabéba:
Service d'Ophtalmologie, CHU Treichville/ ahgbatou@yahoo.fr
1 BP 6816 Ouagadougou Burkina Faso. /Tél :0022670137863

Déclarations d'intérêts : Les auteurs déclarent n'avoir aucun conflit d'intérêt en relation avec cet article
Le texte a fait l'objet d'une présentation lors du congrès conjoint de la Société Ouest Africaine d'Ophtalmologie (8ème CONGRES) et de la Société Gabonaise d'Ophtalmologie (1er CONGRES) les 7, 8, 9 et 10 novembre 2011 à Libreville au GABON.

RÉSUMÉ

La mesure de la pression intraoculaire (PIO) de l'enfant par le tonomètre à aplanation de Goldmann est difficile chez l'enfant, mais possible.Le but de ce travail était de décrire la distribution de la PIOmesurée par le tonomètre à aplanation de Goldmann chez les enfants burkinabés de 3 à 15 ans vus en consultation d'ophtalmologie

Matériel et méthodes : Il s'est agi d'une étude rétrospective conduite de 2006 à 2010 au Centre Médical avec Antenne Chirurgicale du secteur 30 à Ouagadougou. Elle a inclus les enfants de 3 ans à 15 ans chez qui la PIO a été mesurée au tonomètre à aplanation de Goldmann par un même médecin ophtalmologiste. La valeur moyenne de trois mesures de la PIO à chaque œil a été retenue.

Résultats : Nous avons recruté 191 enfants (382 yeux)dont 51,8% de filles, 92,9% d'élèves et46,4% d'amétropes.La moyenne d'âge était de 10,52 ans. La PIO moyenne était à 13,2mm Hg à l'œil droit et de 13,5 mm Hg à l'œil gauchetous sexes confondus. La distribution de la PIO selon l'âge notait un léger pic tensionnel de 14 mmHg à 3-4 ans et à 11 ans.

Conclusion : La PIO peut être mesurée au tonomètre à aplanation de Goldmann dès l'âge de 3 ans et au Burkina Faso.Elleest en moyenne de 13,2 mm Hg à l'œil droit et 13,5 mm Hg à l'œil gauche.

Mots-clés : pression intraoculaire, tonomètreà aplanation de goldmann, enfant, burkina faso

ABSTRACT

Measuring intraocular pressure (IOP) inchildren can be difficult with Goldmannapplanation tonometer but possible. The aim of this study was to describe the distribution of IOP with Goldmann tonometer in3 to 15 years old Burkinabe children admitted at the consultation of ophthalmologydepartement

Materials and methods: *It was a retrospective study extending from 2006 to 2010 in ophthalmology department at theMedical Center of sector 30 in Ouagadougou. This study included 3 to 15 yearsold children in whom PIO was checkedusing the Goldmannapplanation tonometerby the same ophthalmologist.*

Results:*We had included 191 children (382 eyes): 51.8% of girls, 92.9% of boysand 46.4% of ametropia.The average age was10.52 years. The meanof IOP was of 13.2 mm Hg in the right eye and of 13.5 mm Hg in the left eye. The distribution ofIOPby agenoteda slightpeakintraocular pressureof14 mmHgto3-4 yearsand11 years.*

Conclusion: *IOP of the child can be measured by Goldmannapplanation tonometer. In Burkina Faso,the mean of IOP is 13.2 mm Hg in the right eye and 13.5 mm Hg in the left eye.*

Keywords: intraocular pressure, Goldmannapplanation tonometer,children, Burkina Faso

INTRODUCTION

L'évaluation de la pression intraoculaire (PIO) à l'aide d'une technique précise et fiable est essentielle au diagnostic et à la prise en charge du glaucome[1], même si la PIO n'est qu'un des facteurs de risque du glaucome[2]. Il est donc nécessaire de déterminer les valeurs normales de la PIO. Chez les jeunes enfants, dont les yeux sont encore en phase de croissance il y a un manque de données sur les valeurs normales de leur PIO au Burkina Faso.La mesure de la PIO doit être au mieux réalisée avec le tonomètre à aplanation de Goldman qui est l'instrument de référence[3]. Mesurer la pression intraoculaire (PIO) des enfants par le tonomètre à aplanationde Goldmann n'est pas toujours aisé[4]. Mais cela est faisable à partir d'un certain âge.L'objectif de cette étude étaitde décrirela distribution de la PIO dans cette population et d'endéterminer la PIO moyenne au BurkinaFaso à partir de la mesure de la PIO par le tonomètre de Goldmann.

MATÉRIEL ET MÉTHODES

Il s'est agi d'une étude rétrospective menée au CMA du secteur 30 de Ouagadougou au BurkinaFaso à partirdes registres de consultation du médecin ophtalmologiste de 2006 à 2010.

Ont été inclus tous les enfants de 3ans à 15 ans qui ont bénéficié d'un examen ophtalmologique complet avec examen du fond d'œil et moyenne de trois mesures de la PIO à chaque œil au tonomètre à aplanation de Goldmann après instillation dans les yeux d'une goutte de fluorescéine et d'anesthésique de contact.

Ont été exclus les enfants qui ont présenté un œdème ou un abcès palpébral, un traumatisme oculaire, un ulcère de cornée, une panophtalmie, une endophtalmie, une uvéite, un glaucome, une subluxation des cristallins, une tumeur oculaireou orbitaire et les enfants opérés de cataracte ou de glaucome.

Pour chaque patient et pour chaque œil, nous avons retenu la valeur moyenne des trois mesures de la PIO faites. Les sources d'erreur de la tonométrie ont été prises en compte[5,6,7.]

Par ailleurs, ont été répertoriésl'âge, le sexe, le diagnostic, la profession, l'acuité visuelle, le résultat de l'examen du fond d'œil, le type d'amétropie.

L'hypermétropie était qualifiéede « faible »quand elle était inférieure à +2 dioptries, de « moyenne »entre +2 et +4 dioptries et de« forte »au-dessus de 4 dioptries. De même, la myopie était étiquetée « faible » si elle étaitinférieure à3 dioptries, « intermédiaire » entre 3 et 6 dioptries et « forte »si supérieureà 6 dioptries.

L'astigmatisme était caractérisé de faible entre 0 et 1 dioptrie, moyen de 1 à 2 dioptries, fort au-dessus de 2 dioptries. Nous avons considéré comme astigmatisme très fort soit celui qui modifiait la PIO de 1mmHg et plus soit un astigmatisme supérieur ou égal à 4 dioptries[8].

Nous avons réparti les enfants en 4 groupes d'âge :

groupe I : enfants de 3 ans à 6 ans inclus,

groupe II : enfants de 7ans à 9 ans inclus,

groupe III : enfants de10 ans à 12 ans inclus,

groupe IV : enfants de 13 ans à 15ans inclus.

Les résultats ont été analysés avec le logiciel Epi Info version 3.3.2. Lesvaleurs qualitatives et quantitatives ont été comparées respectivement par les tests du Khi2 et de Student. Le seuil de significativité était de 5%.

RÉSULTATS

Durant la période d'étude, sur 322 enfants reçus en consultation, 191enfants (59,3%) ont été inclus, soit 382 yeux.

Il y avait 51,8% de filles et 48,2% de garçons, soit un sex-ratio de 0,93.

La moyenne d'âge était de 10,52 ans, la médiane à 11 ans avec des extrêmes à 3 ans et 15 ans.

Les élèves représentaient 92,9% de nos patients.

Le diagnostic le plus fréquent était l'amétropie (46,4%), suivi de la conjonctivite (20,1%), de la neuropathie optique rétrobulbaire(10,6%) et de la limboconjonctivite endémique des tropiques (10,1%).

Il y avait, parmi les amétropes, 40,5% d'astigmates et hypermétropes faibles, 23,8% d'astigmates faibles, 11,9% d'astigmates et myopes faibles à l'œil droit (OD).

Nous avons enregistré 35,7% d'astigmates et hypermétropes faibles, 26,2% d'astigmates faibles, 11,9% d'astigmates et myopes faibles à l'œil gauche (OG).

La majorité des enfants avait une acuité visuelle à l'œil comme à l'œil gauche de 10/10 (fig3 et fig4).

La PIO moyenne était de 13,2 mm Hg (extrêmes à 6 et 20 mm Hg) avec une médiane à 13 mm Hg à l'œil droit et de 13,5 mm Hg (extrêmes à 7 et 21 mm Hg) avec une médiane à 13 mm Hg à l'œil gauche.

La PIO moyenne des enfants de 7ans et moins était de13,57 mm Hg (médiane à 14 mm Hg, extrêmes à10 mm Hg et 17 mm Hg) à l'œil droit et de13, 42 mm Hg (médiane à 13,5 mm Hg, extrêmes à 8 mm Hg et 17 mm Hg) à l'œil gauche.

La PIO moyenne des enfants de plus de7ans était de13,15 mm Hg (médiane à 13 mm Hg, extrêmes à 6 mm Hg et 20 mm Hg) à l'œil droit et de13,53 mm Hg (médiane à 13 mm Hg, extrêmes à 7 mm Hg et 21 mm Hg) à l'œil gauche.

Les figures 3 et 4 illustrent la distribution de la PIO respectivement en fonction de l'âge et selon le groupe d'âge.

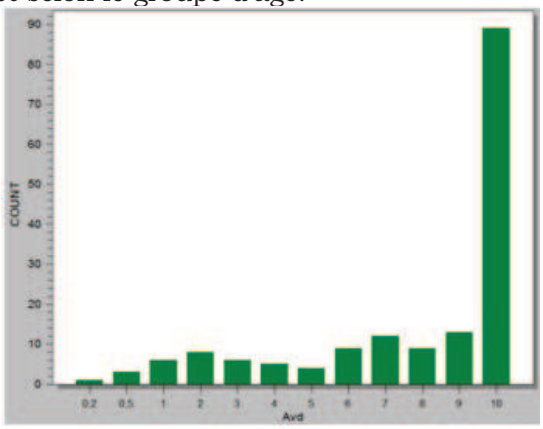

Figure 1 : Répartition de l'acuité visuelle de l'œil droit des enfants
Avd = acuité visuelle de l'œil droit
Count = nombre

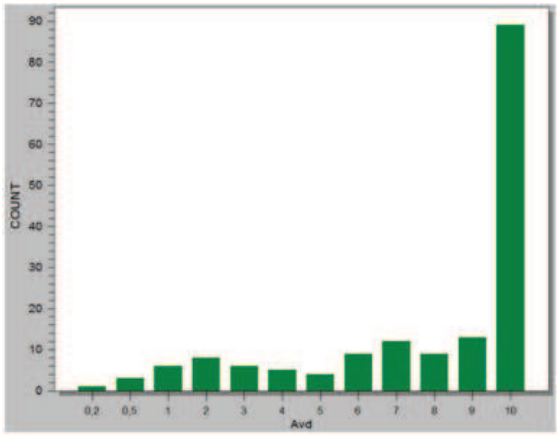

Figure 2: Répartition de l'acuité visuelle de l'œil gauche des enfants

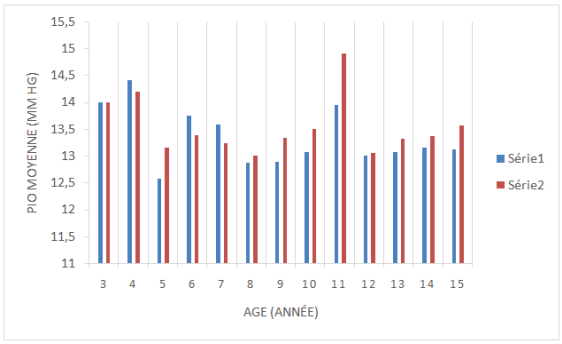

Figure 3 : Distribution de la PIO moyenne selon l'âge
Série 1 = œil droit
Série 2 = œil gauche

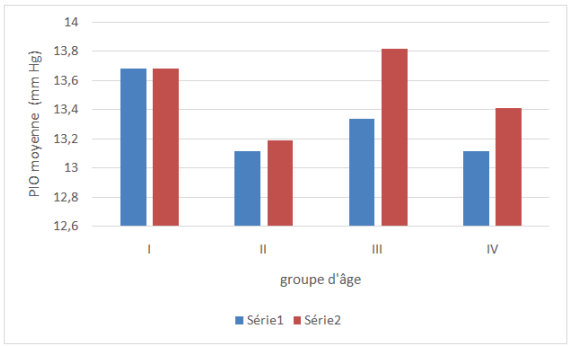

Figure 4 : Distribution de la PIO moyenne selon le groupe d'âge
Série 1 = œil droit
Série 2 = œil gauche

Le tableau I décrit la répartition de la PIO moyenne en fonction de l'âge chez la fille.

Le tableau II décrit la répartition de la PIO moyenne en fonction de l'âge chez le garçon.

Il n'y avait pas de relation significative entre la PIO et les paramètres tels que l'âge ou les tranches d'âge, le genre, le type d'amétropie, l'acuité visuelle.

Tableau I : Répartition de la PIO en fonction de l'âge chez la fille

Age (année)	PIO moyenne OD (mm Hg)	PIO moyenne OG (mm Hg)
3	15,0000	15,0000
5	12,6667	13,6667
6	13,0000	12,0000
7	14,8333	14,0000
8	12,5000	13,0000
9	14,0909	14,2727
10	13,1667	14,1667
11	14,3333	15,2500
12	13,6471	13,4118
13	14,0000	14,2857
14	13,3571	13,7143
15	13,7143	14,3571

Tableau II :Répartition de la PIO en fonction de l'âge chez le garçon

Age (année)	PIO OD moyenne (mm Hg)	PIO moyenne OG (mm Hg)
3	12,0000	12
4	14,4000	14,2
5	12,5000	12,75
6	14,2000	14,2
7	12,9091	12,8182
8	13,2500	13
9	12,0625	12,6875
10	13,0000	13
11	13,3750	14,375
12	10,8000	11,8
13	12,3333	12,5556
14	12,6000	12,4
15	12,3636	12,5455

DISCUSSION

Comme le fait remarquer Bresson-Dumontet al[4], la mesure de la PIO au tonomètre de Goldmann chez l'enfant est délicate mais possible après 4ans si on prend le temps de l'expliquer à l'enfant. Nous pouvons même dire,d'après notre étude,que dès l'âge de 3ans il est possible de mesurerla PIO au tonomètre de Goldmann après explication à l'enfant avecl'aide du parent. Notre étude est hospitalière ; aussi présente-t-elle un biais de recrutement. Les résultats ne peuvent donc pas être extrapolés à l'échelle de la population pédiatrique nationale.

Le pourcentage d'astigmatisme de 4 dioptries ou plus entrainant une source d'erreur de la tonométrie d'un mm Hg ou plus[7] était faible (2,4%) et n'a pas pu influer sur la moyenne de la PIO générale.

Dans notre étude, nous n'avonspas noté d'augmentation dela PIO d'un mm Hg par an de l'âge de 5 ans à l'âge de 10 ans comme le notent certains auteurs[9,10,11].

La PIO moyenne était de 13 mm Hg, en accord avec celle comprise entre 12 et 13 mm Hg observée par certains auteurs[10,11] alors que pour d'autres auteurs[12,13,14] cette PIO moyenne était aux alentours de 16-17 mm Hg.

Quand nous analysons la distribution de la PIO, nous remarquons deux pics, l'un à l'âge de trois à quatre ans et l'autre à l'âge de onze ans. Deux pics (9ans et 11 ans) se retrouvent aussi dans l'étude de Dusek W.A. et coll[15] qui ne l'expliquent pas. Serait-ce dû à une modification de l'épaisseur cornéenne ? Il serait bien de faire une étude dans ce sens.

CONCLUSION

Sur un échantillon de 191 enfants de 3 à 5ans,la PIO a été mesurée au tonomètre à aplanation de Goldmann. La PIO moyenne enregistrée au niveau des 382 yeux a été de 13 mm Hg sans liaison avec le sexe ou l'âge de ses enfants.

RÉFÉRENCES

1- Dusek W A, Pierscionek B K, McClelland J F.Age variations in intraocular pressure in a cohort of healthy Austrian school children. Eye (Lond). 2012; 26 (6): 841-845.

2- Kass MA, Heuer DK, Higginbotham EJ, et al. The Ocular Hypertension Treatment Study. A randomized trial determines that topical ocular hypotensive medication delays or prevents the onset of primary open-angle glaucoma. ArchOphthalmol. 2002 ; 120 :701-13

3-Choudhari NS, George R, Baskaran M, Vijaya L, Dudeja N. Ophthalmology.Measurement of Goldmann applanationtonometer calibration error.2009 Jan;116(1):3-8.

4- Bresson-Dumont H, Nouvelles Approches Diagnostiques.La mesure de la pression intraoculaire chez l'enfant.Intraocular pressure measurement in children.J Fr Ophtalmol2009; 32: 176-181.

5- Renard J-P. Les pièges de la maladie glaucomateuse. J Fr Ophtalmol 1999; 22: 90-93.

6- Denis P. Les points clés de la clinique. La pression intraoculaire. J Fr Ophtalmol 2007 ; 30 : 3S35-3S38.

7- Denis P. Mieux comprendre les relations entre cornée et PIO.RéflexionsOphtalmologiques2009;14: 171-176.

8- Holladay JT, AllisonME, Prager TC. Goldmannapplanation tonometry in patients with regular corneal astigmatism. AmJ Ophthalmol1983; 96:90-93.

9-JaafarMS, KaziGA. Normal intraocular pressure in children: a comparative study of the Perkins applanation tonometer and the pneumatonometer. J PediatrOphthalmol Strabismus1993; 30: 284-287

10-Sihota R, Tuli D, Dada T, GuptaV, SachdevaMM. Distribution and determinants of intraocular pressure in a normal pediatric population. J PediatrOphthalmol Strabismus. 2006,43 : 14–37.

11-Youn D.H., Yu Y.S., ParkI.W. Intraocular pressure and axial length in childrenKorean J Ophthalmol1990; 4: 26-29

12-PärssinenO. Intraocular pressure in school myopia.ActaOphthalmol (Copenh) 1990; 68: 559-563

13-Lee AJ., Saw SM., Gazzard G, Cheng A, Tan DT. Intraocular pressure associations with refractive error and axial length in children. Br J Ophthalmol. 2004; 88: 5-7

14-Balo KP , Serouis AG, Djagnikpo PA, Agbo RA, Ayena DK, Agla EK, Banla M . Que savons-nous de la pression intra-oculaire dans la population togolaise ? J Fr Ophtalmol. 2006, 29: 629-634

15-Dusek WA, Pierscionek BK and McClelland JF. Age variations in intraocular pressure in a cohort of healthy Austrian school children. Eye. 2012 ; 26, 841–845

Revue SOAO N° 01- 2017, pp. 39-48
© EDUCI 2017

MANIFESTATIONS OPHTALMOLOGIQUES CHEZ LES HEMODIALYSES CHRONIQUES : À PROPOS DE 100 CAS AU CHU DE COCODY

Ophtalmological Appaearance in Chronic Hemodialysis : About 100 Cases at Cocody University Hospital

KOUASSI FX[1], KOMAN CE[1], BONI S[2], GBE K[2], BERETE CR[2], SOUMAHORO M[1], SOWAGNON T[3], KRA ANS[1]

1- Service d'Ophtalmologie CHU de Cocody
2- Service d'Ophtalmologie, CHU de Treichville , Université
3- Service d'Ophtalmologie du CHU de Yopougon

Correspondance : KOUASSI François Xavier, BPV 13 Abidjan. Côte-d'Ivoire
xavkouassi@yahoo.fr /Tél :00 (225) 04863017

Conflit d'intérêt : aucun. Ce travail a fait l'objet d'une communication orale lors du congrès de la SAFO 2016 au Bénin

RÉSUMÉ

But : décrire les signes oculaires rencontrés chez les patients hémodialysés chroniques en Côte d'Ivoire et les facteurs influençant leur survenue.

Matériel et méthodes : Nous avons réalisé dans le service d'Ophtalmologie du CHU de Cocody une étude transversale sur 5 mois de mai à août 2016. Elle portait sur 100 patients hémodialysés chroniques suivis dans le service d'hémodialyse du CHU de Cocody.

Résultats : la moyenne d'âge des patients était 45,68 ans. Le sexe masculin était prédominant (64%). La néphropathie hypertensive représentait la principale cause d'insuffisance rénale chronique (53%). Le signe fonctionnel oculaire le plus fréquent était la baisse d'acuité visuelle (41%), suivie du prurit oculaire (25%). 17% de nos patients avaient une malvoyance visuelle (AVL<3/10). Les lésions annexielles, les plus fréquemment rencontrées étaient la sécheresse oculaire (20%) et les œdèmes des paupières (11%). Les atteintes du segment antérieur étaient dominées par la cataracte (33%). La rétinopathie hypertensive était prédominante dans 45% des cas. La fréquence des manifestations ophtalmologiques diminue au fur et à mesure que la durée de la dialyse augmente.

Discussion : les manifestations oculaires chez les personnes atteintes d'insuffisance rénale chronique et hémodialysées sont variables. Plusieurs facteurs sont en cause, en premier lieu l'hypertension artérielle

Conclusion : les manifestations ophtalmologiques du dialysé varient d'un patient à un autre et nécessitent un suivi ophtalmologique rigoureux.

Mots-clés : insuffisance rénale, hémodialyse, signes oculaires.

ASBTRACT

Aim: *to describe the ocular signs encountered in chronic hemodialysis patients in Côte-d'Ivoire and the factors influencing their occurrence.*

Material and methods*: We carried out in the Ophthalmology Department of the University Hospital of Cocody a 5-month cross-sectional study from May to August 2016. It focused on 100 chronic hemodialysis patients followed in the hemodialysis department of the University Hospital of Cocody.*

Results*: The average age of patients was 45.68 years old. The male gender was predominant (64%). Hypertensive nephropathy was the leading cause of chronic renal failure (53%). The most common ocular functional sign was loss of vision (41%), followed by ocular pruritus (25%). 17% of our patients had visual impaired (AVL <3/10). The most frequently encountered adnexal lesions were dry eye (20%) and eyelid edema (11%). The anterior segment involvement was dominated by cataract (33%). Hypertensive retinopathy was predominant in 45% of cases. The frequency of ophthalmological manifestations decreases as the duration of dialysis increases.*

Discussion: *Ocular manifestations in people with chronic renal failure and on hemodialysis are variable. Several factors are involved, in the first place arterial hypertension.*

Conclusion*: Ophthalmological manifestations of patients on dialysis vary from one patient to another and require rigorous ophthalmological monitoring.*

Keywords*: renal failure, hemodialysis, ocular signs.*

INTRODUCTION

L'insuffisance rénale chronique correspond à la diminution progressive et irréversible de la filtration glomérulaire ainsi que des fonctions endocrines du rein, en rapport avec la destruction des néphrons[1]. Elle entraine une augmentation de la créatinine et de l'urée plasmatique. C'est une affection grave et fréquente en Afrique[2]. Elle évolue spontanément vers le stade terminal où la dialyse est alors indispensable à la survie du patient. Cependant, la dialyse chronique est pourvoyeuse de multiples complications parmi lesquelles les manifestations ophtalmologiques. Plusieurs études en Afrique subsaharienne ont porté sur la description de ces manifestions oculaires, en l'occurrence celle de Sow Ndiaye et al[1] au Sénégal. Par contre, en Côte d'Ivoire nous n'avons pas trouvé de données disponibles sur ce sujet. Cette étude avait pour but de décrire les manifestations oculaires rencontrées chez l'insuffisant rénal chronique dialysé.

MATERIEL ET METHODES

MATÉRIEL

Notre étude a été menée conjointement dans le centre d'hémodialyse et dans le service d'ophtalmologie du CHU de Cocody. Elle a porté sur les hémodialysés chroniques suivis dans le centre d'hémodialyse du CHU de Cocody.

Tous les patients en insuffisance rénale chronique terminale, bénéficiant d'une hémodialyse depuis plus de 6 mois et qui ont fait l'objet d'un examen ophtalmologique complet ont été inclus.

Les patients insuffisants rénaux chroniques, ayant moins de 6 mois de dialyse et ceux ayant un dossier médical de néphrologie incomplet n'ont pas été inclus.

Notre collecte de données a rassemblé 100 patients eu égard aux critères de sélection

MÉTHODES

L'étude s'est déroulée du mois de mai au mois d'août 2016, soit une durée de 4 mois. Il s'agissait d'une étude descriptive et transversale. Au service d'ophtalmologie, la collecte des données a été faite sur une fiche d'enquête remplie par un enquêteur à partir de l'interrogatoire et de l'examen clinique. Au niveau du service d'hémodialyse, la collecte a été possible grâce aux dossiers des malades. Pour chaque patient, les paramètres étudiés étaient relevés sur une fiche d'enquête conçue à cet effet : les aspects socio démographiques : âge, sexe, profession ; les paramètres cliniques : antécédents (HTA, Diabète, VIH et autres), certaines données cliniques et paracliniques sur l'IRC. Ces dernières étaient tirées du dossier de néphrologie et concernaient les plus récentes. Il s'agissait de l'étiologie présumée de l'insuffisance rénale chronique, de la tension artérielle systolo-diastolique prise avant la dialyse, de la présence ou non de complications générales (cardiaques, infectieuses, digestives, neurologiques, endocriniennes), du taux d'hémoglobine (g/dl), du traitement médical associé. Tout sujet dont le taux d'hémoglobine était inférieur à 12g/dl était considéré comme anémié. Une rétinophotographie et une angiographie rétinienne ont été effectuées. L'examen ophtalmologique était bilatéral et comparatif. Il consistait d'abord à mesurer la meilleure acuité visuelle corrigée. A la lampe à fente, l'on a examiné les annexes (paupières, cils, conjonctives), ensuite, l'examen du segment antérieur (cornée, chambre antérieure, iris, pupille et cristallin). Le tonus oculaire était mesuré avec un tonomètre à aplanation de Goldmann. L'examen du fond d'œil, après une bonne dilatation pupillaire maximale, au verre à 3 miroirs de Goldmann ou à la lentille de Volk a permis d'analyser la rétine. La motilité oculaire était appréciée dans les différentes positions du regard.

Les données ont été collectées à l'aide d'un questionnaire puis codifiées en numérique afin de permettre leur exploitation sur un micro-ordinateur. Les logiciels suivants ont servi à l'exploitation des données et à la saisie du rapport : EPI INFO version 6.04, EXCEL, WORD. Les données ont été analysées avec le logiciel Epi-Info version 6.04. Les tests de Khi-2 ont été utilisés pour la comparaison des variables quantitatives et qualitatives. Le seuil de significativité est de 5%.

Quant aux limites de l'étude, certaines informations recherchées ne sont pas contenues dans les dossiers médicaux de néphrologie. Tous les patients du service de néphrologie n'ont pu être examinés. Cela est dû à leur état général parfois non satisfaisant.

RESULTATS

ASPECTS SOCIO-DEMOGRAPHIQUES

La moyenne d'âge de nos patients était de 45,68 ans avec des extrêmes allant de 16 à 74 ans. Le sexe masculin était prédominant dans 64% des cas soit un sex-ratio à 1,88. Les travailleurs du secteur informel étaient les plus nombreux (58%), suivis des salariés du secteur privé et publique (27%), ensuite les élèves et étudiants (6%)

CARACTERISTIQUES CLINIQUES

L'HTA était majoritaire dans 65% des cas concernant les antécédents généraux et l'amétropie était observée dans 40% des cas en ce qui concerne les antécédents ophtalmologiques. Les autres antécédents généraux étaient représentés par le Syndrome d'Immunodéficience Acquise (SIDA) (16%) ; la glomérulonéphrite chronique (11%). La néphropathie hypertensive représentait la cause principale présumée de l'IRC (53%). Les néphropathies diabétiques et liées aux VIH/SIDA représentaient respectivement 6% et 13%. Le signe fonctionnel le plus récurrent était la baisse d'acuité visuelle (41%), suivi du prurit oculaire (25%). 17% de nos patients avaient une malvoyance visuelle. L'examen des annexes a permis d'enregistrer 20% de sécheresse oculaire, 11% d'œdèmes palpébraux, 7% d'hyperhémie conjonctivale et 5% de cas de calcifications conjonctivales. Les atteintes du segment antérieur étaient dominées par la cataracte et par une kératite ponctuée superficielle respectivement dans 33% et 22% (tableau I).

Tableau I : Répartition des patients selon les atteintes du segment antérieur

Segment antérieur (SA)	Atteinte du SA	N	(%)
	Normale	74	74
	KPS diffuse	22	22
Cornée	Taie cornéenne	2	2
	Staphylome	1	1
	Ulcère	1	1
CA	Normale	99	99
	Tyndall	1	1
	Normale	77	77
Iris	Synéchies	2	2
	Rubéose	1	1
Pupille	Normale	97	97
	Semy-mydriase	3	3
Cristallin	Normal	65	65
	Cataracte	33	33

Les lésions du fond d'œil étaient dominées par la rétinopathie hypertensive dans 45% des cas (tableau II). La fréquence des lésions oculaires diminuaient au fur et à mesure que la durée de la dialyse augmente (tableau III et IV). Cependant, il n'existait pas de relation entre la cataracte (p=0,354), les calcifications conjonctivales (p=0,397), l'hyperhémie conjonctivale (p=0,823), l'œdème palpébral (p=0,273), la sécheresse oculaire (p=0,303) et la durée de la dialyse. Il n'existait pas de relation également entre la RH (p=0,187), la RD (p=0,123), la neuropathie optique (p=0,251) et la durée de la dialyse.

Tableau II : Répartition des patients selon les lésions du fond d'œil

Atteintes du fond d'œil	Lesions	N	(%)
Macula	Exsudats secs	11	11
	Reflet terne	8	8
	Drusens	4	4
	Cicatrices maculaires	3	3
	Membrane épimaculaire	1	1
Papille	Pâleur temporale	12	12
	GEP	12	12
	Oedeme	5	5
	Atrophie optique	2	2
	Membrane prépillaire	1	1
Rétinopathie hypertensive		45	45
Rétinopathie diabétique		6	6
Rétinopathie mixte		10	10
Rétinopathie liée au VIH		2	2
Pâleur du fond d'œil		4	4

Tableau III : Répartition des patients selon les manifestations ophtalmologiques (lésions annexielles et segment antérieur) et la durée de la dialyse

	Durée de la dialyse							
	[6 mois-2 ans] (n=18)		] 2 ans-4 ans] (n=46)		] 4 ans-6 ans] (n =19)		Plus de 6 ans (n =17)	
Manifestations ophtalmologiques	**N**	**%**	**N**	**%**	**N**	**%**	**N**	**%**
Cataracte	6	33,33	19	41, 3	7	36,84	1	5,88
Calcifications conjonctivales	1	5,55	2	4,33	2	10,52	0	0
Hyperhémie conjonctivale	1	5,55	6	13,04	0	0	0	0
Sécheresse oculaire	5	27,77	9	19,56	3	15,78	3	17,64
Œdème palpébral	2	11,11	8	17,39	1	5,26		

Tableau IV: Lésions du fond d'œil et durée de la dialyse

	Durée de la dialyse							
	[6 mois-2 ans] (n=18)		] 2 ans-4 ans] (n=46)		] 4 ans-6 ans] (n =19)		Plus de 6 ans (n =17)	
Atteintes du fond d'œil	**N**	**%**	**N**	**%**	**N**	**%**	**N**	**%**
RH	12	66,66	30	65,21	2	10,52	1	5,88
RD	3	16,66	1	2,17	0	0	0	0
Neuropathie optique	6	33,33	15	32,6	6	31,57	5	29,41

DISCUSSION

ASPECTS SOCIO-DEMOGRAPHIQUES

La moyenne d'âge de nos patients était de 45,68 ans avec des extrêmes allant de 16 à 74 ans. Cette moyenne d'âge était similaire à celle de Karim et al.[3] au Maroc en 2013 qui ont trouvé une moyenne d'âge de 47 ans. Coulibaly et al.[4], au Burkina Faso, en 2014, ont relevé une moyenne d'âge de 43,6 ans. A l'opposé, l'étude épidémiologie de l'IRC dans l'agglomération nancéienne avait retrouvé un âge médian de 68 ans en Lorraine[5]. Le jeune âge des patients pourrait s'expliquer par le fait que l'IRC survient chez le sujet beaucoup plus jeune en Afrique qu'en Europe[6]. Au sein de la population étudiée, l'on notait une prédominance masculine (64%) avec un sex-ratio de 1,88. Ce résultat était comparable à ceux de Coulibaly et al.[4] et Sow Ndiaye et al.[1] qui ont relevé tous deux 64,7% d'hommes, soit un sex-ratio de 1,54. Cette prédominance masculine pourrait s'expliquer par le fait que les femmes, étant en général économiquement faibles, ne disposaient pas suffisamment de moyens pour se rendre dans les structures sanitaires. Par ailleurs, une autre explication pourrait être liée à une plus grande exposition des hommes aux facteurs de risques cardio-vasculaires. C'est le cas des hypertensions artérielles qui sont étroitement liées à la consommation abusive d'alcool et de tabac.

Dans notre étude, les travailleurs du secteur informel étaient les plus nombreux (58%). Pour Diallo et al.[7], dans une étude portant sur l'IRC en Côte d'Ivoire et ayant concerné 800 cas hospitaliers, le niveau socio-économique des patients dans 92% des cas était faible ou moyen avec une situation financière précaire. Selon lui, seulement 8% des malades étaient des cadres supérieurs ou exerçant une profession libérale. Pour Ramilitiana et al.[6], 65,69% des patients avaient un niveau socio-économique bas. Ce constat s'expliquerait par le fait que ces individus de classe moyenne n'ont pas suffisamment de moyens financiers pour traiter les maladies chroniques telle que l'HTA ou le diabète ou parfois même ignorent leur statut de malade. Souventes fois, le diagnostic des pathologies chroniques s'effectuent à des stades tardifs avec des complications déjà rénales. Ce diagnostic tardif se justifierait, dans le conteste africain, par le manque ou le déficit d'information des populations sur les pathologies chroniques susceptibles de provoquer les insuffisances rénales, l'extrême pauvreté de la plupart des habitants qui ne pouvaient que recourir aux tradipraticiens. De même, un système social qui puisse prendre en charge entièrement les personnes démunies fait défaut dans les centres de santé. Aussi, l'inaccessibilité des centres spécialisés de par leur situation géographique serait l'une des causes de non fréquentation des structures.

CARACTERISTIQUES CLINIQUES

Les patients, inclus dans l'étude avaient comme antécédents généraux, l'hypertension artérielle, le VIH et la glomérulonéphrite respectivement dans 65%, 17% et 11% des cas. Karim et al.[3] ont également observé une fréquence élevée d'hypertension artérielle (51,2 %). Cette proportion de patients hypertendus dans notre série était inférieure à celle de Sow Ndiaye et al.[1] et Hachache et al.[8], qui notaient respectivement 83,9% et 92,59%. La fréquence élevée d'hypertension artérielle résulterait du fait que celle-ci serait la première maladie chronique dans le monde. Elle augmentait le risque de l'insuffisance rénale. Ainsi, selon la littérature, il existe une corrélation positive entre les facteurs de risque cardio-vasculaire telle que l'hypertension artérielle et la fréquence de l'IRC[9]. Des travaux effectués dans plusieurs pays ont également montré l'hypertension artérielle comme étant le facteur de risque majeur associé à l'IRC[10]. Ce principe pourrait confirmer la forte fréquence de patients hypertendus hémodialysés chroniques dans notre étude.

La néphropathie hypertensive constituait la principale cause de l'IRC (51%) dans notre série. A contrario, selon Sow Ndiaye et al.[1], la cause de l'IRC était indéterminée dans 66,1% des cas alors que les néphropathies vasculaires ne représentaient que 21,4% des étiologies. Pour Diallo et al.[7] et Hachache et al.[8], les glomérulonéphrites chroniques constituaient les premières causes des IRC avec respectivement 49,1% et 23,45%. Il

convient donc de noter que, dans la plupart des études africaines, les causes connues sont de loin dominées par la néphroangiosclérose avec des taux variant entre 25% et 62,1%, suivie de la néphropathie diabétique entre 11% et 20,6%[11],. De même, dans les pays occidentaux, l'hypertension artérielle représente également la première cause d'IRC suivie du diabète. Dans ces pays, l'espérance de vie prolongée pourrait favoriser l'émergence de ces affections dans le troisième âge. L'hypertension artérielle retrouvée comme la principale cause dans notre cas, pourrait être due au fait que l'HTA était l'antécédent le plus retrouvé chez nos patients (65%).

En effet, dans la plupart des cas, l'on ne fait pas de biopsie rénale pour la recherche étiologique des IRC du fait d'un manque de plateau technique et/ou de la pauvreté des patients dans la grande majorité. L'on se basait généralement sur l'antécédent du patient pour déduire la cause de l'IRC. Ramilitiana et al.[6] ont également démontré que la recherche étiologique de l'IRC constitue une étape difficile de la prise en charge dans nos régions. Selon lui, la biopsie rénale est rarement réalisée ainsi que les bilans immunologiques. Cette difficulté pourrait expliquer en grande partie le taux non négligeable des causes indéterminées de l'IRC rencontrée dans nos régions. Le signe fonctionnel le plus récurrent était la baisse d'acuité visuelle (41%), suivi du prurit oculaire (25%). Pour Flament et Storck[12], en 1997, le prurit était le signe fonctionnel le plus dominant. Cet état de fait serait dû à une augmentation de l'uricémie. L'hyperuricémie notifiée chez tous nos patients avec une moyenne de 2g/l soutient cette hypothèse. Mesaric[13] a évoqué la responsabilité des perturbations phosphocalciques. Autrement dit, quand les limites de solubilité du produit phosphocalcique sont dépassées, surviennent des calcifications métastatiques ubiquitaires ; lorsqu'elles siègent au niveau de la peau, le malade se plaint de prurit cutané ; au niveau des yeux il se plaint de prurit oculaire et d'hyperhémie conjonctivale. 17% de nos patients avaient une malvoyance visuelle. Cette proportion était inférieure à celle de Sow Ndiaye et al.[1] qui ont retrouvé 44,6% d'yeux malvoyants. Karim[3] et al, quant à eux, ont souligné une baisse de l'acuité visuelle de 26,6 %. Cette baisse d'acuité visuelle pourrait s'argumenter d'une part, par les troubles de la réfraction retrouvées le plus souvent chez l'hémodialysé chronique et d'autre part, par la survenue de certaines pathologies telle que la cataracte. Ainsi, selon Flament et Storck[12], les troubles de la réfraction sont très fréquents (30%) et ils sont responsables pour une grande part de la baisse d'acuité visuelle des patients hémodialysés. En outre, pour Tomazzoli[14], l'hémodialyse chronique est susceptible de déclencher des amétropies nécessitant une réadaptation de la correction optique. L'examen des annexes a permis d'enregistrer 20% de sécheresse oculaire, 11% d'œdèmes palpébraux, 7% d'hyperhémie conjonctivale et 5% cas de calcifications conjonctivales**.** Hachache et al.[8] ont rapporté 7,41% de cas de syndrome sec. Ils ont également noté des cas de conjonctivites, de calcifications et d'hémorragie sous conjonctivale dans respectivement 11,11%, 9,87% et 3,70%. Karim[3] a relevé 10,3% d'atteinte conjonctivale et 56,5% de ptérygoïde du limbe. Sow Ndiaye[1] quant à eux ont notifié 20,5% d'œdèmes palpébraux et 15,8% de calcifications conjonctivales. En effet, l'œdème palpébral est souvent observé dans les néphropathies. L'infiltration œdémateuse des paupières seraient l'un des symptômes des néphropathies. Ils surviennent souvent à la phase aiguë pré-urémique et se justifieraient par une rétention de sodium. Pour certains auteurs, l'hyperhémie conjonctivale pourrait être expliquée par la présence de calcifications conjonctivales avec pour conséquence une irritation conjonctivale[2,14]. L'hémorragie sous conjonctivale pourrait résulter d'une diathèse hémorragique urémique ou héparino-induit[12]. Concernant les calcifications conjonctivales, elles, seraient la principale complication oculaire de l'IRC[15]. Certains auteurs les attribuent à la hausse du produit phospho-calcique sanguin[12]. D'autres ont évoqué la durée de la dialyse, le rôle de la dévitalisation des tissus dans la genèse des calcifications conjonctivales, elle-même secondaire à une hyposécrétion lacrymale

survenant après les séances d'hémodialyse[16]. Cette hyposécrétion lacrymale pourrait expliquer la sécheresse oculaire. Dans notre étude, l'hyposécrétion a été mise en évidence par le test de Schirmer et par le test du temps de rupture du film lacrymal. La cornée peut être aussi affectée par les dépôts calciques. L'étude a relevé un cas de dystrophie cornéenne sans notion d'antécédents évidents. Deux cas de taie cornéenne, un cas d'ulcère cornéenne et 22% de kératites ponctuées superficielle (KPS) ont été également observées. Les KPS pourront être justifiés par la présence de l'hyposécrétion lacrymale. Cependant, il faudrait souligner que toutes ces lésions ne sont pas spécifiques aux lésions rencontrées au cours de l'hémodialyse chronique. Les atteintes du segment antérieur ont été dominées par la cataracte (33%). Ces cataractes étaient dans la majorité des cas sous capsulaires postérieures (45,45%). Sow Ndiaye et al.[1] ont rapporté la présence de cataracte dans 26,8% des yeux avec une prédominance de cataractes sous-capsulaires postérieures (64,3%). Certains auteurs évoquent le rôle des perturbations phosphocalciques, de l'âge, de la durée de l'hémodialyse, de la corticothérapie au long cours pour la néphropathie préexistante et le rôle du stress oxydatif dans la genèse de la cataracte[2]. Dans notre étude, nous avions retrouvé que la cataracte n'était pas liée à l'âge (p =0,116). L'on pouvait donc conclure que l'hémodialyse est un facteur favorisant de la cataracte. L'opacification du cristallin n'était pas également liée à la durée de la dialyse dans notre travail (p = 0.354). Les lésions iriennes étaient essentiellement des séquelles d'uvéites. Elles sont décrites dans plusieurs affections systémiques et inflammatoires à retentissement rénal comme la maladie de BEHCET, le lupus systémique et la sarcoïdose. Ces signes uvéaux pourraient être rattachés à des maladies systémiques non diagnostiquées. La rubéose irienne observée dans le cadre d'un glaucome néovasculaire est une complication de la rétinopathie diabétique. Nous avons constaté chez un patient une semi-mydriase aréflexique unilatérale avec une atrophie optique au fond d'œil et une notion de prise d'antituberculeux [Isoniazide (H) Rifampicine (R) Streptomycine (S) Pyrazinamide (Z) Ethambutol (RHZE)], depuis plus d'un an. Nous avons évoqué le diagnostic d'une neuropathie optique toxique due probablement aux antituberculeux. Sow Ndiaye et al.[1] ont également observé un cas de semi-mydriase aréflexique bilatérale sans lésions du fond d'œil chez une patiente avec antécédent de prise d'Ethambutol. Ils avaient évoqué une névrite optique rétrobulbaire (NORB). Pour eux, la NORB peut survenir à des doses faibles du produit lorsque la fonction rénale est altérée.

Le tonus oculaire était normal chez 92% de nos patients. L'on a noté une hypertonie oculaire dans 6% des cas et 2% de cas d'hypotonie oculaire. L'hypertonie oculaire a été retrouvée chez 3 patients présentant un glaucome sur 5 patients glaucomateux. Les trois (3) autres cas étaient retrouvés chez des hémodialysés sans excavation papillaire pathologique. Hachache et al. [8] ont recensé un cas d'hypertonie oculaire. Biard et al.[17] ont souligné l'existence d'une hypotonie marquée survenant après les séances d'hémodialyse. Sow Ndiaye et al.[1] ont trouvé 2,7% d'hypertonie oculaire. En effet, l'augmentation du tonus oculaire en cours de dialyse est possible, elle pourrait créer un tableau l'hypertonie aiguë. Elle est liée à une modification du gradient osmolaire entre le plasma d'une part, l'humeur aqueuse et le liquide céphalorachidien d'autre part suite à une élimination retardée de l'urée et de ces deux compartiments. Ces variations pressionnelles peuvent être réduites par la réalisation de séances de dialyses plus fréquentes de plus courte durée et le recours à l'hémodialyse de haut débit[1].

Les rétinopathies étaient les plus fréquentes des atteintes du fond d'œil. Dans notre série, nous avons déterminé 45% de rétinopathie hypertensive, 10% de rétinopathie mixte, 6% de rétinopathie diabétique et 2% de rétinopathie liées au VIH SIDA. Il a été également observé 1 cas de drusen de toute la rétine. Jalel et al.[18] en 2005, en Tunisie dans leur étude portant sur œil et épuration extrarénale, ont constaté 68% de rétinopathie hypertensive. Cette prédominance de la rétinopathie hypertensive se justifie car

dans notre étude, 65% des patients avaient des antécédents d'HTA. Cependant, l'HTA est souvent contrôlée par la dialyse qui entraine une diminution de la fréquence de la rétinopathie hypertensive. La fréquence élevée de la rétinopathie hypertensive dans ce travail serait due au fait que, tous les patients ne dialysaient que 2 fois par semaine alors que la littérature en recommande trois au moins[1]. En Côte d'Ivoire, le nombre insuffisant d'hémodialyse par semaine pourrait être justifié par l'importance de la population dialysée alors que les centres d'hémodialyse sont insuffisants. Il faudrait aussi rappeler la situation socio-économique précaire de nos patients qui constituait parfois un frein au suivi régulier de leur HTA.

La pâleur du fond d'œil observée dans 4% des cas, était l'une des manifestations les plus fréquentes du segment postérieur[12]. Sow Ndiaye et al.[1] ont relevé la pâleur du fond d'œil au niveau de 3 yeux. L'anémie en était la principale cause selon Flament et Storck[12]. Cependant, cette pâleur tend à disparaitre de plus en plus contre tenu des antianémiques fréquemment utilisés chez les dialysé dans le but de corriger l'anémie. Malgré ces antianémiques, 38% de nos patients avaient un taux d'hémoglobine inférieur à 8%. Ceci pourrait soutenir l'idée de Flament et Storck[12]. Les lésions maculaires étaient dominées par l'œdème maculaire (11%). Cet œdème fait partie intégrante de la rétinopathie hypertensive et/ou diabétique. Par ailleurs, l'on a observé des reflets maculaires ternes (8%) et des drusens maculaires (4%). Sow Ndiaye et al.[1] ont noté un cas de drusens maculaires. Pour Mesaric[13], ces drusens maculaires étaient plus rares et sans spécificité. En outre, des cas de drusens maculaires, de cicatrices maculaires ont été également notées dans la littérature[12]. Les atteintes papillaires étaient polymorphes. Nous avions enregistré, 12% de cas de pâleur temporale, 12 cas de grande excavation pathologique, 5 cas d'œdème (5%) et 2 cas d'atrophie. Dans l'étude de Sow Ndiaye et al.[1], les atteintes papillaires étaient dominées par les œdèmes. Ils ont observé 14,8% d'œdème papillaire. Selon eux, ces œdèmes signent le stade 3 de la rétinopathie hypertensive. Ils s'observaient le plus souvent au début de la maladie au moment où l'HTA n'est pas maîtrisée. Ceci était le cas dans notre étude où ces œdèmes correspondaient au stade IV de la rétinopathie hypertensive. Parmi les 12 cas de grande excavation papillaire, 5 ont été observés chez des patients glaucomateux connus. Sow Ndiaye et al.[1] ont noté 5,5% de cas de grande excavation papillaire. La grande excavation papillaire peut être justifiée par des variations nycthémérales de la TA. Les hypotensions artérielles, en particulier nocturnes ou après la mise en place d'un traitement hypotenseur, pourraient jouer un rôle considérable dans la genèse de l'excavation papillaire[12]. Une excavation papillaire marquée en l'absence de toute hypertonie oculaire a été également rapportée[12]. L'atrophie optique était présente dans 6,4% des cas de l'étude de Sow Ndiaye et al.[1]. Karim[3] a relevé 8,4% de cas d'atrophie péri-papillaire et un cas de colobome. De nombreux cas de neuropathie optique ischémique ont été décrits chez le dialysé[19]. Les atrophies optiques observées pourraient être liées à l'ischémie. En effet, selon Karim[3], l'examen ophtalmologique réalisé à distance de l'atteinte optique, rend difficile le diagnostic étiologique de l'atrophie. La neuropathie optique ischémique serait secondaire à l'hypotension induite par la dialyse, à l'anémie, à l'athérosclérose[19]. L'atrophie optique séquellaire pourrait également relever de la compression des fibres optiques secondaire à un œdème papillaire prolongé[12]. Une diminution trop rapide de la pression artérielle peut être également responsable d'une véritable neuropathie optique ischémique chez les sujets hypertendus présentant un œdème papillaire[20]. D'autres atteintes ophtalmoscopiques ont été décrites. Il s'agit du décollement de rétine. Ce décollement est exsudatif au cours de l'IRC[21]. Il est bilatéral et régresse en quelques jours après le contrôle de l'HTA[21]. Dans notre travail, on a observé un cas de décollement de rétine unilatéral chez une patiente diabétique avec des chiffres tensionnels non contrôlables. Les thromboses vasculaires sont également décrites chez l'hémodialysé chronique. L'occlusion de l'artère centrale de la rétine serait liée à l'athérome fréquent sur

ce terrain[12]. Dans notre étude nous n'avons pas enregistré de cas d'occlusion artériolaire de la rétine. Cependant, l'on a enregistré un cas d'occlusion veineuse rétinienne, un cas d'occlusion de la veine centrale de la rétine. Hadache et al.[8] ont retrouvé 4 cas de thrombose veineuse. L'étude n'a pas pu déterminer de rélation entre la rétinopathie et la durée de l'hémodialyse (p= 0.187). Il n'existe également aucune autre rélation entre la durée de l'hémodialyse et la survenue de la cataracte (p = 0.354). Selon Sow Ndiaye et al, il existerait une différence significative entre la durée de la dialyse et la survenue des atteintes oculaires[1]. Pour eux, les lésions oculaires diminuaient au fur et à mesure que la durée de la dialyse augmente. Par ailleurs, il est a noté que cette corrélation n'a pas été établie dans l'étude de Hachache et al.[8].

LA CONCLUSION

L'hémodialyse serait source de lésions oculaires. Cependant, les manifestations ophtalmologiques du dialysé prennent place dans un ensemble de troubles cliniques dont l'expression et l'intensité varient d'un patient à un autre. Ces lésions oculaires sont parfois associées à des facteurs favorisants. Notre étude a permis de mettre en exergue la fréquence élevée de la rétinopathie. Celle-ci est dominée par l'origine hypertensive et diabétique d'où l'intérêt du parfait contrôle tensionnel et glycémique chez le dialysé. Les lésions oculaires sont parfois graves, invalidantes et irréversibles d'où la nécessité d'établir une collaboration étroite entre ophtalmologiste et néphrologue.

REFERENCES

SOW NDIAYE MN et all. Les lésions oculaires chez le patient mélanoderme atteint d'insuffisance rénale chronique. Mali Med. 2010; 25(4) : 14-20.

TOURE IY. Place de la néphrologie dans la morbidité dans un service de médecine interne pour adultes noirs africains à Dakar ; à propos de 379 cas. Dakar Med 1984; 29: 213-220.

KARIM I, et al. Les manifestations ophtalmologiques chez les hémodialysés chroniques. Consulté le 17 octobre 2016.

COULIBALY G, et al. Prévalence des anomalies oculaires chez des patients hémodialysés à Ouagadougou, Burkina Faso. Med Afr Noire 2014. 6111: 557-63.

LOOS-AYAV CAB, et al. Incidence de l'insuffisance rénale chronique en population générale, étude EPIRAN. Nephrol Ther. 2009 ; 5 (4) : 250-5.

RAMILITIANA B, et al. Une étude rétrospective sur l'incidence de l'insuffisance rénale chronique dans le service de Médecine Interne et Néphrologie du Centre Hospitalier Universitaire d'Antananarivo. Pan Afr Med J 2016 ; 23 : P 141.

DIALLO A, et al. L'insuffisance rénale chronique en Côte d'Ivoire: étude de 800 cas hospitalisés. Bull Soc Pathol Exot. 1997; 90(5) : 346-8.

HACHACHE T, et al. Manifestations Ophtalmologiques du dialysé. Etude rétrospectives sur 81 patients. Néphrologie 1996. 17 (2) ; 117-21.

FRIMAT L, et al. Épidémiologie des maladies rénales chroniques. Encycl Med chir Nephrol. 2005 ; 2 (4) : 139-57.

NAICKER S. Challenges for nephrology practice in Sub-Saharan Africa. Nephrol Dial Transpl. 2010; 25 (3) : 649-50.

DIOUF Bet al. Chronical renal failure in one Dakar Hospital Department. Dakar Med. 2003; 48(3): 185–8.

FLAMENT J et STORCK D. Œil et pathologie générale. Rapport SFO, Masson, Paris, 1997 : 494-17.

MESARIC B. Examen systématique des modifications pathologiques des yeux des malades souffrant d'insuffisance rénale chronique. Arch Ophthalmol 1974; 12, 907-16.

TOMAZZOLI L, et al. Visual acuity disturbances in chronic renal failure. Ophthalmologica, 2000; 214 (6): 403-05.

PAHOR D, et al. Conjonctival and corneal changes in chronic renal failure patients treated with maintenance hemodialysis. Ophthalmologica, 1995; 209 (1): 6-14.

KLAASSEN-BROEKEMA N et VAN BIJSTERVELD O.P. The role of serum calcium in the development of the acute red eye in chronic renal failure. Eur.J. Ophthalmol., 1995; 5 (1) : 7-12.

BIARD L, et al. Ophthalmologic aspects of chronic hemodialysis. Ann. Med. Interne, 1977; 128(6-7) : 537-39.

JALEL T, et al. Œil et épuration extra rénale. Tunis Med 2005, 83(10) : 617-21.

HAIDER S et al. Optic neuropathy in uraemic patients on dialysis. Eye, 1993; 7: 148-51.

KISHI I et, al. Fundus lesions in malignant hypertension II A pathological study of experimental hypertensive optic neuropathy. Arch. Ophthalmol., 1985; 103 : 1198-206.

VRABEC R, et al. Ocula findings in patients with chronic renal failure undergoing haemodialysis. Coll.Antropol.200; 29(1) : 95-8.

Revue SOAO N° 01- 2017, pp. 49-54
© EDUCI 2017

PROFIL ÉPIDÉMIOLOGIQUE, CLINIQUE ET THÉRAPEUTIQUE DES UVÉITES À BOKO ET À PARAKOU AU NORD DU BÉNIN

Epidemiological, Clinical and Therapeutic Profile of Uveitis in Boko and Parakou in Northern Benin.

AYENA KOFFI DIDIER *,ASSAVEDO CODJO RODRIGUE ABEL **, NAGBE YAWA EDEBAH*, ZONVIDE DÉLIA*, AMEDOME KOKOU MESSAN*, TETE YAOVI*, BALO KOMI*

* : Faculté des Sciences de la Santé de Lomé, Togo
**: Faculté des sciences de la Santé de Parakou, Benin

Correspondance : Dr AYENA K Didier / didier23fr@yahoo.fr
Prof Ag d'Ophtalmologie à la FSS/ UL
Médecin Chef Service Ophtalmologie, Hôpital de Bè

RÉSUMÉ

Introduction: L'uvéite est l'inflammation de l'uvée. Il est important que son profil épidémiologique soit connu en Afrique Noire. Le but de cette étude est de décrire les aspects épidémiologiques, cliniques et thérapeutiques des uvéites dans le nord du Bénin.

Matériels et méthodes: Il s'agit d'une étude rétrospective documentaire sur la prise en charge des cas d'uvéite dans 2 services d'ophtalmologie situés dans le nord du Benin.

Résultats: Nous avons répertorié 489 dossiers des patients atteints d'uvéite aiguë ou chronique uni ou bilatérale, soit un total de 623 yeux. Cet échantillon représentait 1% des consultations. Une prédominance masculine a été observée avec un sex-ratio de 1,5 (297 M/ 192 F). L'âge moyen des patients était de 35,7± 16,1 ans et la tranche d'âge de 20 à 39 ans était la plus représentée. L'uvéite était antérieure dans 32,3%, postérieure dans 29%, intermédiaire dans 28,1% et totale dans 10,6%. Dans 14,3% des cas, l'étiologie a été précisée et non déterminée dans 85,7%. La toxoplasmose était retrouvée dans 47 cas (7,5%), le zona ophtalmologique dans 20 cas (3,2%). Tous les patients ont été suivis en ambulatoire et ont bénéficié d'une corticothérapie topique. Cent trente trois (133) cas de complications ont été répertoriés représentant 21,3% des cas.

Conclusion: Les uvéites ont un taux de prévalence de 1% au nord du Benin. Elles ont provoqué une baisse de vision dans 49,3% et la cécité dans 9,8% des cas.

Mots-clés : uvéites, épidémiologie, clinique, thérapeutique, benin, afrique.

ABSTRACT

Introduction*: Uveitis is the inflammation of the uvea. To know Its epidemiological profile is important in Black Africa. The aim of this study is to describe the epidemiological, clinical and therapeutic aspects of uveitis in northern Benin.*
Materials and methods*: This is a retrospective documentary study on the management of cases of uveitis in 2 ophthalmology departments located in northern Benin.*
Results*: We identified 489 medical files of patients with unilateral or bilateral acute or chronic uveitis, a total of 623 eyes. This sample represented 1% of the consultations. A male predominance was observed with a sex ratio of 1.5 (297 M / 192 F). The mean age of the patients was 35.7 ± 16.1 years and the age group of 20 to 39 years was the most represented. Uveitis was anterior in 32.3%, posterior in 29.0%, intermediate in 28.1% and panuveitis in 10.6%. In 14.3% of cases, the etiology was specified and not determined in 85.7%. Toxoplasmosis was found in 47 cases (7.5%), herpes zoster in 20 cases (3.2%). All patients were followed up on an outpatient basis and received topical corticosteroids. One hundred and thirty-three (133) cases of complications were recorded, accounting for 21.3% of the cases.*
Conclusion: *Uveitis has a prevalence rate of 1% in northern Benin. They caused low vision in 49.3% and blindness in 9.8% of cases.*

Keywords: *uveitis, epidemiology, clinical, therapeutic, benin, africa.*

INTRODUCTION

L'uvéite est une inflammation de l'uvée. On peut la classer en uvéite antérieure, intermédiaire, postérieure ou panuvéite sur la base de la localisation primaire de l'inflammation[1]. On estime qu'environ 10% des handicaps visuels qui touchent les populations occidentales sont dus aux uvéites et près de 35% des patients atteints d'uvéite souffrent d'une perte de vision significative[2]. Son incidence annuelle se situe entre 17 et 111 cas pour 100 000 individus[3-11] et sa prévalence varie de 38 à 730 pour 100 000 individus[3,4,11,12] aux Etats-Unis, en Europe et en Asie. Les plus récentes études qui lui ont été consacrées ont montré que l'Afrique noire n'en est pas épargnée même si elle y est plus rare[13,14]. Au Togo comme au Benin des études ont été consacrées à certaines formes d'uvéites[15-19]. Cependant une série plus large n'a pas encore été rapportée et les complications propres à l'affection ne sont pas réellement connues dans la population septentrionale du pays.

L'objectif de cette étude était de décrire le profil épidémiologique, clinique et thérapeutique des uvéites au nord de la République du Benin afin de disposer de base de données pouvant motiver des actions ultérieures en vue d'une amélioration de la prise en charge et de la réduction du taux de cécité lié aux uvéites.

MATERIELS ET METHODE

Nous avons réalisé une étude rétrospective documentaire couvrant les dossiers des patients vus en consultation de janvier 1998 à décembre 2007 dans les services d'ophtalmologie du centre hospitalier Saint André de Tinré à Boko et du centre hospitalier départemental du Borgou-Alikori à Parakou. Les deux centres hospitaliers sont situés dans le nord de la République du Bénin. Tous les cas d'uvéite confirmés dans les deux services par un examen ophtalmologique pendant la période d'étude ont été considérés. Une fiche de collecte de données a servi au recueil des informations épidémiologiques, cliniques et thérapeutiques. Sept (07) dossiers illisibles ont été éliminés. Pour chaque cas inclus les données suivantes ont été collectées pour analyse : les caractéristiques démographiques (âge, sexe), les signes cliniques (les signes fonctionnels, l'acuité visuelle corrigée, la pression intraoculaire, les signes physiques, les résultats des examens paracliniques réalisés), l'étiologie retrouvée, le type de traitement institué et les résultats fonctionnels obtenus. Le site anatomique de l'inflammation était classé selon les recommandations de la Standardization of Uveitis Nomenclature (SUN) Group[1]. L'acuité visuelle de loin (AVL) au trou sténopéique a été considérée comme une cécité lorsqu'elle était inférieure à 1/20, comme une baisse de vision lorsqu›elle était supérieure à 1/20 et inférieure à 3/10 puis comme une bonne vision lorsqu›elle était supérieure ou égale à 3/10. La pression intraoculaire a été mesurée au tonomètre à aplanation de Goldmann. Les examens paracliniques à visée étiologique comprenaient la numération formule sanguine, la vitesse de sédimentation, la sérologie de la toxoplasmose, la sérologie de la syphilis, l'intradermoréaction à la tuberculine et la radiographie du thorax. Les variables analysées étaient l'âge, le sexe, le siège ainsi que l'étiologie de l'uvéite.

La saisie et le traitement des données ont été faits à l'aide du logiciel SPSS 12.0 (Statistical Package for Social Science) avec un intervalle de confiance de 95%.

RESULTATS

Sur 47 827 dossiers dépouillés, le diagnostic d'uvéite a été mentionné sur 489, soit un taux de prévalence de 1%. L'échantillon était constitué de 297 hommes (60,7%) et 192 femmes (39,3%) soit un sex-ratio de 1,5. L'âge moyen des patients était de 35,7 ± 16,1 ans avec des extrêmes de 05 ans et 80 ans. La tranche d'âge de 20 à 29 ans était la plus représentée avec 25,2% suivie par celle de 30 à 39 ans avec 24,3% (Tableau I).

Le motif de consultation le plus fréquent était la baisse d'acuité visuelle retrouvée

chez tous les patients, suivaient la douleur (50,1%) et la rougeur oculaire (49,9%). Les autres signes fonctionnels représentaient 40%. L'uvéite était unilatérale chez 355 patients (72,6%) et bilatérale chez 134 patients (27,4%). Ce qui correspondait à 623 yeux atteints d'uvéite soit 63,7% des yeux des 489 patients.

Tableau I : répartition des patients selon le sexe et la tranche d'âge

Tranche d'âge	Sexe				Total	
	Homme		Femme			
	N	%	N	%	N	%
Moins de 20 ans	26	8,8	48	25,0	74	15,1
20-29 ans	87	29,3	36	18,7	123	25,2
30-39 ans	77	25,9	42	21,9	119	24,3
40-49 ans	51	17,2	18	9,4	69	14,1
50-59 ans	36	12,1	18	9,4	54	11,0
60-69 ans	15	5,0	18	9,4	33	6,8
70 ans et plus	5	1,7	12	6,2	17	3,5
Total	297	100	192	100	489	100

Avant le traitement 220 yeux soit 35,3% avaient une cécité, 202 yeux (32,4%) avaient une baisse de vision et 201 yeux (32,3%) avaient une bonne vision (Figure 1).

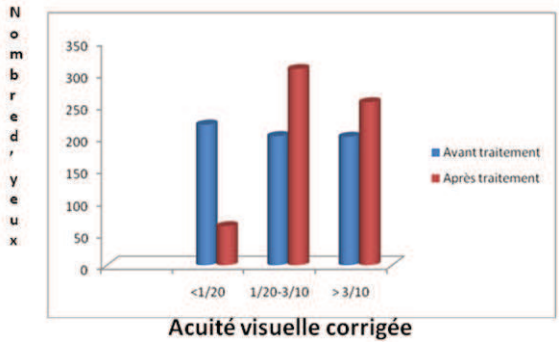

Figure 1: acuité visuelle corrigée avant et après traitement

Nous avons répertorié 408 cas de précipités retro-cornéens (65,5 %), 213 cas de Tyndall dans la chambre antérieure (34,2%), 92 cas de cicatrices choriorétiniennes (14,8%), 66 cas de synéchies postérieures (10,6%) et 6 cas d'hypertonie oculaire (1%).

En fonction de leur localisation anatomique ont été répertoriés 201 cas d'uvéites antérieures (32,3%), 181 cas d'uvéites postérieures (29,0%), 175 cas d'uvéites intermédiaires (28,1%) et 66 cas de panuvéites (10,6%) (Tableau II).

Tableau II : répartition des uvéites en fonction de leur localisation anatomique et latéralité

Type d'uvéite	Uvéite unilatérale	Uvéite bilatérale	Total des yeux (%)
Antérieure	169	16	201 (32,3)
Postérieure	159	11	181(29,0
Intermédiaire	5	85	175 (28,1)
Panuvéite	22	22	66 (10,6)
Total	355	134	623 yeux

Une étiologie a été diagnostiquée dans 89 cas soit 14,3% et non déterminée dans 85,7% (N=534). La toxoplasmose était retrouvée dans 47 cas (7,5%), le zona ophtalmique dans 20 cas (3,2%). La sérologie était positive au virus de l'immunodéficience humaine (VIH) dans 16 cas (2,6%) et la notion de traumatisme oculaire dans 6 cas (1%) (Tableau III).

Tableau III: Répartition des cas selon l'étiologie suspectée

Etiologies suspectées	Nombre de cas	%
Non déterminée	*534*	85,7
Toxoplasmose	*47*	7,5
Zona ophtalmique	*20*	3,2
VIH+	*16*	2,6
Traumatisme oculaire	*6*	1
Total	623	100

Sur le plan thérapeutique tous les patients ont été suivis en ambulatoire et ont bénéficié d'une corticothérapie topique dans tous les cas associée à un mydriatique ou cycloplégique en fonction de ce qui était disponible. Un traitement antibiotique à large spectre a été administré dans 102 cas (16,4%). Cette antibiothérapie était à base de macrolide pour les 47 cas de toxoplasmose, de cotrimoxazole pour les 16 patients dont la sérologie du VIH était positive (20 cas d'uvéites) d'une part et pour les 35 cas de panuvéite où une infection était présumée impliquée d'autre part.

Le suivi du traitement a varié de 1 à 33 mois avec une moyenne de 12 mois. Les visites de contrôle étaient hebdomadaires durant le premier mois, mensuelles durant le premier trimestre et trimestrielles pour la suite.

Cent trente trois (133) cas de complications ont été répertoriés représentant 21,3% des cas. L'œdème papillaire a été le

plus observé (64 cas) soit 48,1% des complications ou 10,3% des cas, suivaient 15 cas d'hypertonie oculaire (11,3%) soit 2,4% des cas et 15 cas de décollement de rétine (11,3%) soit 2,4% des cas, 11 cas d'œdème maculaire (8,3%) soit 1,8% des cas et 11 cas de cicatrice maculaire (8,3%) soit 1,8% des cas (Figure 2).

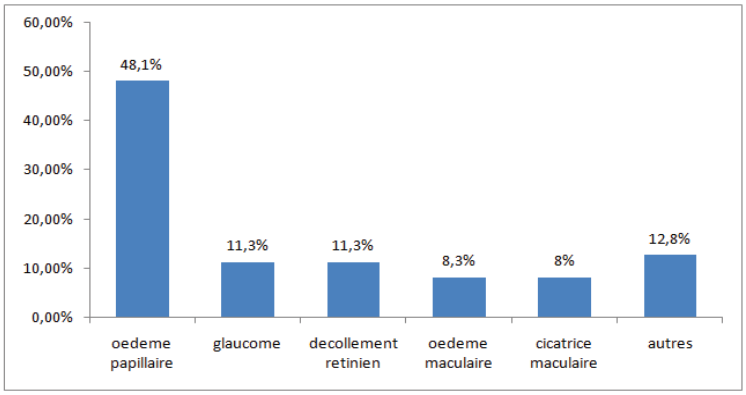

Figure 2 : Répartition des uvéites compliquées en fonction de la complication

Sur le plan fonctionnel, après traitement 61 yeux soit 9,8% avaient une cécité, 307 yeux (49,3%) avaient une baisse de vision et 255 yeux (40,9%) avaient une bonne vision (Figure 1).

En comparant les AV avant et après le traitement, il est à noter que 72,3% de cas de cécité (159 yeux), 52,0% de cas de baisse de vision (105 yeux) et 26,9% de cas de bonne vision (54 yeux) ont amélioré leur acuité visuelle corrigée (Figure 1).

DISCUSSION

Cette étude à été réalisée afin de combler l'absence de données épidémiologiques sur les uvéites dans le nord du Benin. Ces données sont à considérer comme un état des lieux devant motiver des actions ultérieures en vue d'une amélioration de la santé oculaire. Elles pourront servir à la mise en place de protocoles de prise en charge rapide efficace afin de réduire le taux de cécité lié aux uvéites. Les deux centres ont été retenus du fait de leur grande activité. Notre étude étant rétrospective documentaire, certaines informations telles que l'influence de la profession sur le taux de prévalence des uvéites, les particularités des uvéites chez l'enfant n'ont pu être apportées. Cependant l'étude a le mérite d'apporter des résultats qui seront utiles pour améliorer ultérieurement la prise en charge des uvéites. Le taux de prévalence hospitalière des uvéites dans les deux services d'ophtalmologie était de 1%. Nos résultats étaient supérieurs à ceux de Koffi et al[13] en Côte d›Ivoire et ceux de Bella-Hiag et al[14] au Cameroun. Sounouvou et al[19] ont rapporté un taux d'incidence de 0,65% au CNHU de Cotonou au Sud du Bénin. Le taux de prévalence hospitalière dans notre étude pourrait s'expliquer par le fait que dans ces zones, la population ne consulterait qu'au besoin. Il est particulièrement rare de recevoir un patient en consultation pour un examen ophtalmologique systématique.

L'âge moyen de notre série était de 35,7 ans. Cette moyenne dépassait légèrement celles de Koffi et al[13] et de Bella-Hiag et al[14] qui retrouvaient respectivement 32 ans et 33,9 ans. Elle était proche de la moyenne de 36,5 ans avec des extrêmes allant de 3 à 81 ans retrouvée par Levecq et al[20]. C'est la tranche d'âge active et donc plus exposée à son environnement comme l'ont affirmé certains auteurs[21-23].

Une prédominance masculine avec un sex-ratio de 1,5 dans notre série concorde avec les données de la plupart des études réalisées en Afrique[13,14,21]. Cependant elle est nettement supérieure à celle de Koffi et

al[13] qui retrouvaient un sex-ratio de 1,11, Levecq et al[20] qui rapportaient 1,13 mais inférieure à celle de Bella-Hiag et al[14] qui rapportaient un sex-ratio de 1,92 et de Chebil et al[21] à Tunis qui relevaient un sex-ratio de 1,94. La prédominance masculine observée dans notre série ne correspond pas aux données démographiques générales de la population où on observe plus de femmes que d'hommes dans le pays. Cette situation pourrait s'expliquer par les réalités sociales, culturelles et économiques dans ces milieux. Les hommes consulteraient lorsqu'ils ont un symptôme sans l'avis ni le soutien financier de leur compagne. Par contre la compagne aurait toujours besoin de l'avis favorable et parfois du soutien financier de son époux avant d'aller consulter lorsqu'elle ressent un symptôme. Ces barrières sociales, culturelles et économiques particulières aux femmes ont été également rapportées dans une population rurale au Sud du Togo par Balo et Al[24].

La baisse de l'acuité visuelle a été retrouvée chez tous les patients dans notre série alors que Koffi et al[13] l'ont retrouvée dans 38,19% des cas. Cette situation pourrait s›expliquer par le fait qu›en zone semi-urbaine et rurale, en raison de la pauvreté et de l›ignorance, les patients consultaient tardivement. Au nord Togo par exemple, une cécité bilatérale a été la circonstance de découverte d'un diabète de type 1 chez une fille de 16 ans avec une hyperglycémie de 3,65 g/l[25].

L'analyse de la topographie des uvéites a montré que l'uvéite antérieure était la plus observée. Elle corrobore les résultats de la plupart des auteurs[13,14,18,19,21,26].

L'étiologie des uvéites varie en général d'une étude à l'autre. Dans notre série, à partir du bilan de base, une étiologie a été diagnostiquée dans 14,3% des cas avec la toxoplasmose comme étiologie la plus retrouvée dans 7,5% des cas. Chebil et Al[21] ont retrouvé la maladie de Behçet dans 28,9% à Tunis. L'hétérogénéité des résultats des différentes études épidémiologiques pourrait s'expliquer par les variations géographiques, ethniques ou environnementales et par la diversité des critères d'inclusion et de démarches diagnostiques utilisées.

La prise en charge des patients atteints d'uvéite connait d'importantes difficultés rejoignant celles évoquées par Koffi et al[13] qui sont : le retard de consultation spécialisée responsable de diagnostic tardif aux stades de complications ; l'impossibilité de pratiquer certains examens paracliniques pour une meilleure orientation diagnostique nous permettant d'instaurer des traitements spécifiques ; le suivi approximatif d'un traitement médical lourd, long et onéreux.

Dans ces services d'ophtalmologie, les thérapeutiques ont fait surtout appel aux corticoïdes en topique et aux mydriatiques/cycloplégiques. Un traitement antibiotique à large spectre a été administré dans 102 cas (16,4%). L'absence de thérapeutique spécifique est en corrélation avec l'insuffisance des explorations diagnostiques rendant difficile l'évocation de certaines étiologies de l'uvéite.

CONCLUSION

Cette étude malgré certaines insuffisances d'informations épidémiologiques, a permis d'exposer les conditions réelles de la prise en charge des uvéites dans le septentrion du Bénin avec des limites techniques et particularités locales. Elle a permis de noter que le taux de prévalence hospitalière des uvéites était de 1% au nord du Bénin. Les uvéites provoqueraient une baisse de vision dans 49,3% et la cécité dans 9,8% des cas. Le pronostic pourra être amélioré par l'information et l'éducation de la population, des agents de la santé, des tradipraticiens et une amélioration du plateau technique. Une coopération avec les internistes serait très contributive pour la recherche étiologique et la prise en charge.

RÉFÉRENCES

Jabs DA, Nussenblatt RB, Rosenbaum JT. Standardization of uveitis nomenclature for reporting clinical data: Results of the First International Workshop; Standardization of Uveitis Nomenclature (SUN) Working Group. Am J Ophthalmol 2005;140: 509–16.

Rothova A, Suttorp-van Schulten MS, Frits Treffers W, Kijlstra A. Causes and frequency of blindness in patients with intraocular inflammatory disease. Br J Ophthalmol1996; 80:332–6.

Darell RW, Wagener HP, Kurland LT. Epidemiology of uveitis. Incidence and prevalence in a small urban community. Arch Ophthalmol1962; 68:502-14.

Gritz DC, Wong IG. Incidence and prevalence of uveitis in Northern California; the Northern California Epidemiology of Uveitis Study. Ophthalmol 2004; 111:491-500.

Suhler EB, Loyd MJ, Choi D, Rosenbaum JT, Austin DF. Incidence and prevalence of uveitis in Veterans Affairs Medical Centers of the Pacific Northwest. Am J ophthalmol2008; 146:890-6.

Freedman J. Incidence of uveitis in Bantu-speaking negroes of South Africa. Br J Ophthalmol1974; 58: 595-9.

Mercanti A, Parolini B, Bonora A, Lequaglie Q, Tomazzoli L. Epidemiology of endogenous uveitis in north-eastern Italy. Analysis of 655 new cases. Acta Ophthalmol Scand 2001; 79:64-8.

Paivonsalo-Hietanen T, Tuominen J, Vaahtoranta-Lehtonen H, Saari KM. Incidence and prevalence of different uveitis entities in Finland. Acta Ophthalmol Scand 1997; 75: 76-81.

Miettinen R. Incidence of uveitis in Northern Finland. Acta Ophthalmol (Copenh) 1977; 55: 252-60.

Tran VT, Auer C, Guex-Crosier Y, Pittet N, Herbort CP. Epidemiological characteristics of uveitis in Switzerland. Int Ophthalmol 1994; 18: 293-8.

Hwang DK, Chou YJ, Pu CY, Chou P. Epidemiology of uveitis among the Chinese Population in Taiwan. Ophthalmology 2012; 119: 2371-6.

Wakefield D, Chang JH. Epidemiology of Uveitis. International Ophthalmology Clinics 2005; 45(2): 1–13.

Koffi KV, Kouassi FX, Kouassi AC, Effi K, Safede K, Keita CT. Les uvéites : Profils épidémiologique, clinique et thérapeutique au CHU Cocody (Abidjan-Côte d'Ivoire). Med Afr Noire 2001 ; 48 : 67-72.

Bella-Hiag A, Mvogo CE, Ellong A. Les uvéites : aspects épidémiologiques à l'hôpital Laquintinie de Douala. Ophthalmologica 2001; 215 : 30-3.

Balo KP, Mihluedo H, Djagnikpo A, Koffi-Gué B. Les complications oculaires au cours du SIDA : qu'en est-il des rétinites à cytomégalovirus ? Med Afr Noire 1997 ; 44 : 387-91.

Balo KP, Amoussou YP, Bechetoille A, Mihluedo H, Djagnikpo PA, Akpandja SM et al. Retinites à cytomégalovirus et complications oculaires du SIDA au Togo. J Fr Ophtalmol 1999 ; 22 : 1042-6.

Doutetien C, Yedemon HG, OussaG, do Ango-Padonou F, Bassabi SK. Association zona, uvéite toxoplasmique, tuberculose pulmonaire et infection à VIH à propos d'un cas. Le Benin Medical 1999 ; 12 (13) : 177- 80.

Sounouvou I, Tchabi S, Yehouessi L, Deguenon J, Doutetien C, Bassabi SK. Uvéite de l'enfant et de l'adolescent au CNHU de Cotonou. Le Bénin Médical 2006 ; 33 : 6-8.

Sounouvou I, Tchabi S, Doutetien C, Deguenon J, Yehouessi L, Bassabi SK. Les uvéites au centre national hospitalier universitaire de Cotonou. Le Bénin Médical 2004 ; 28 : 19-33.

Levecq L, Disneur D, Dutrieux C, Snyers B. Etiologie des uvéites intermédiaires, postérieures et totales. Une revue de 201 cas. Bull Soc Belge ophtalmol 1999 ; 273 : 9-14.

Chebil A, Baroudi B, Slim M, Chaker N, Lamloum M, Bouladi M, et al. Profil épidémiologique des uvéites dans la région de Tunis. J Fr Ophtalmol 2013 ; 36 : 764-8.

Pivetti-Pezzi P, Accorinti M, La Cava M, ColabelliGisoldi RA, Abdulaziz MA. Endogenous uveitis : an analysis of 1,417 cases. Ophthalmologica 1996 ; 210 : 234-8.

Biswas J, Narain S, Das D, Ganesh SK. Pattern of uveitis in a referral uveitis clinic in India. Int Ophthalmol 1996; 20: 223-8.

Balo KP, Anika A, Banla M, Agla K, Djagnikpo PA, Koffi-gue KB. Distribution de l'excavation papillaire dans une population générale de 685 personnes âgées de plus de 40 ans et habitant le Sud Togo. J Fr Ophtalmol 2004; 27 (3) : 250-5.

Ayena KD**,** Diallo JW, Sounouvou I, Boni S, Nabroulaba KT, Doutetien C, Balo KP. Cataracte juvénile bilatérale aiguë révélatrice de diabète de type 1 au CHU de Kara (Togo). Revue SOAO 2011 ; 01 : 7-10.

Moussala M, KoudaZeh A, Machia S, Bitang LJ, Moli TE, Moukuri E. Les uvéites en milieu camerounais (A propos de 55 patients étudiés à Yaoundé) : formes cliniques selon le siège et retentissement fonctionnel. Med Afr Noire 1997 ; 44 : 331-3.

Revue SOAO N° 01- 2017, pp. 55-58
© EDUCI 2017

UTILISATION PARTICULIÈRE DE LA CICLOSPORINE TOPIQUE EN OPHTALMOLOGIE : ETUDE PRÉLIMINAIRE.

Palpebral Trauma: Assessment and Management of 36 Patients in the Ophthalmology Department of Treichville University Hospital.

F COULIBALY[1], G. KASSIEU[1], L KOUASSI[1], O OUÉTTÉRÉ ABDALLAH[1], H PROUST[2], B RIDINGS[2], F MATONTI[2], A FANNY[1]

1-Service d'Ophtalmologie, CHU de Treichville, Université (Côte d'Ivoire)
2- CHU Timone Marseille (France)

Correspondance : MCA F COULIBALY
Service d'Ophtalmologie, CHU Treichville/

RÉSUMÉ

Introduction : Le but de cette étude était d'évaluer l'efficacité de la ciclosporine topique dans d'autres manifestations ophtalmologiques que le rejet de greffe.

Patients et méthode : L'étude est rétrospective, elle a concerné des patients suivis pour diverses affections ophtalmologiques rebelles aux traitements spécifiques et traités par la ciclosporine 0,05% et à 2%.

Résultats : Dans le cas du syndrome sec oculaire , l'efficacité de la cyclosporine était fonction de l'étiologie. Dans les autres manifestations oculaires , la ciclosporine a permis la régression des signes fonctionnels et physiques avec le plus souvent une amélioration de l'acuité visuelle.

Discussion : La ciclosporine sous forme topique peut constituer une alternative à la corticothérapie locale en cas d'échec ou de corticodépendance . Nos meilleurs résultats ont été obtenus dans les kératites de Thygeson, les kérato-conjonctivites allergiques et fibrosantes.

Conclusion : Les indications de la ciclosporine topique s'élargissent à l'heure actuelle. L'étude de plus grandes cohortes devrait nous permettre de mieux les cerner.

Mots-clés : ciclosporine – topique – restasis – syndrome sec.

ABSTRACT

Cyclosporine is a systemic immunosuppressive agent that has been used for many years orally or parenterally in the treatment of peripheral marginal corneal ulcers associated with Wegener's disease, and in the prevention of corneal transplant rejection. The aim of this study was to assess the efficacy of topical ciclosporin in other ophthalmologic manifestations.

***Patients and method**: The study is retrospective; it concerned patients followed for various conditions: Severe dry eye syndromes, sub-epithelial nodules of adenovirus keratitis, cobalt allergy keratoconjunctivitis, Thygeson keratitis. Treatment resorted to ciclosporin 0.05% (Restasis®) in dry eye syndromes and 2% in the other cases. Efficacy of treatment was assessed from functional manifestations, slit lamp examination, visual acuity and possible complications.*

***Results**: In the case of dry eye syndrome, the efficacy of cyclosporine depended on the etiology. In the Lyell syndrome, Restasis® was ineffective after 6 months of treatment despite a regression of signs at the beginning of treatment. In the other ocular manifestations, ciclosporin allowed the regression of functional and physical signs with most of the time improvement of visual acuity.*

Discussion: *Ciclosporin in topical form has an immunomodulatory role without systemic effect. It may be an alternative to local corticosteroid therapy in case of failure or corticoid-dependence. The molecule acts by its anti-inflammatory, immunosuppressive and probably regulating action of apoptosis. Numerous studies have revealed the effectiveness of the molecule in moderate or severe dry syndromes (especially GougerotSjogren syndrome). Our best results were obtained in Thygeson keratitis and allergic and fibrotic keratoconjunctivitis. The results are less significant for dry syndromes.*

***Conclusion**: Indications for topical ciclosporin are expanding at present. A study with larger cohorts should allow us to better identify them.*

***Key words**: Ciclosporin - topical - restasis - dry syndrome.*

INTRODUCTION

La ciclosporine est un agent immunosuppresseur utilisé par voie générale depuis 1978. En ophtalmologie, l'utilisation de la ciclosporine a fait l'objet de nombreuses recherches. Elle a servi pendant de nombreuses années par voie orale ou parentérale dans le traitement des ulcères marginaux périphériques de la cornée associés à la maladie de Wegener, et dans la prévention du rejet de greffe de cornée .Ses nombreux effets secondaires ont milité en faveur de la forme topique[1]. Malgré sa faible pénétration intraoculaire ,la ciclosporine est utilisée de façon classique en ophtalmologie sous forme topique pour prévenir les rejets de greffe[2]. Nous avons utilisé les propriétés de la ciclosporine collyre dans d'autres manifestations ophtalmologiques comme les kératoconjonctivites associées aux syndromes secs oculaires, les nodules sous épithéliaux des kératites à adénovirus ,la kératite de Thygeson et certaines formes de kératite allergigue. Nous présentons ici les résultats préliminaires de cette étude.

PATIENTS ET MÉTHODE

L'étude est rétrospective, elle a concerné 9 patients âgés de 25 à 84 ans suivis pour diverses affections (**Tableau n°1**)

Tableau I : Types de pathologies

Type de pathologies		N
Syndromes secs oculaires sévères	GVH	2
	Syndrome de Lyell	1
	Polyarthrite rhumatoïde	1
Nodules sous épithéliaux		2
Kératoconjonctivite allergique au cobalt		1
Kératite de Thygeson		2
Total		9

Syndromes secs oculaires sévères (4 cas) dont 2 cas de maladie du greffon contre l'hôte (GHV), 1 cas de séquelles de syndrome de Lyell d'origine médicamenteuse et 1 cas de kératite sèche dans le cadre d'une polyarthrite rhumatoïde (PR). Tous ces patients présentaient un syndrome sec majeur avec test de Schirmer à 0, une kératite ponctuée superficielle (KPS), et une kératite filamenteuse responsables d'une photophobie permanente.

Nodules sous épithéliaux séquellaires de kératite à adénovirus (2 cas) dont 1cas avec persistance de néphélions 1 an après l'atteinte virale malgré la corticothérapie locale et 1 avec persistance de néphélion à l'œil gauche 2 ans après l'atteinte initiale entraînant une baisse de l'acuité visuelle (AV) à 4/10.

Kérato-conjonctivite par allergie au cobalt (1 cas) avec remaniement cornéen à type de kérato conjonctivite fibrosante bilatérale responsable d'une baisse de l'acuité visuelle à 1/10 à droite et 6/10 à gauche.La corticothérapie locale était contre-indiquée en raison d'une hypertonie cortisonique.

Kératite de Thygeson : corticorésistante (1 cas) et corticodépendante (1 cas).

Le traitement a eu recours à la ciclosporine 0,05% (Restasis®) à la posologie de 1 goutte 3 fois par jour dans les syndromes secs oculaires et à 2% dans les autres cas.

L'efficacité du traitement a été appréciée à partir des manifestations fonctionnelles, de l'examen à la lampe à fente,de l'AV et des complications éventuelles.

RÉSULTATS

Tableau II : Type de pathologies et cicatrisation

Type de pathologies et cicatrisation			Succès		Echec	
			OD	OG	OD	OG
Syndromes secs Sévères	GVH	Cas 1	+	+	_	_
		Cas 2	_	_	+	+
	Lyell		_	_	+	+
	Polyarthrite rhumatoïde		_	_	+	+
Nodules sous Epithéliaux		Cas 1	+	+	–	–
		Cas 2	+	+	–	–
Kérato-conjonctivite			+	+	_	_
Kératite de Thygeson		Cas 1	+	+	_	–
		Cas 2	+	+	_	–

\+ Succès - Echec

Syndromes secs oculaires sévères (4) traités par Restasis ® :

Dans le syndrome de Lyell le Restasis® a été inefficace après 6 mois de traitement malgré une régression des signes au début du traitement (Figure 1 et 2).

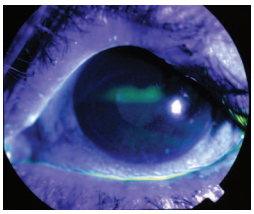

Figure 1: Avant le le début du traitement

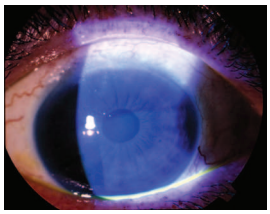

Figure 2: 3 mois après le début du traitement par Restasis

Dans la PR le restasis a permis une réduction des signes physiques et fonctionnels et une amélioration de l'acuité visuelle non corrigée (4/10 à 8/10) d'un œil mais n'a pas permis d'obtenir la guérison après 6 mois de traitement.

Dans un cas de GVH traité rapidement après le début de la maladie (1 mois), le Restasis® a entraîné une disparition totale de la kératite filamenteuse, après 1 mois de traitement, un gain d'acuité visuelle et une amélioration de la kératite ponctuée superficielle. Dans le 2ème cas de GVH traité 10 mois après le début de l'affection, aucune amélioration n'a été notée après un mois de traitement. Dans tous ces cas la tolérance du produit a été assez mauvaise avec des sensations de brûlures intenses à l'instillation sur ces yeux déjà très photophobes.

Nodules sous épithéliaux :

Dans le cas n°1, après 3 mois de traitement, la densité des opacités a diminué de même que la gêne fonctionnelle.

Dans le cas n°2 après 6 mois de traitement,l'acuité visuelle est passée respectivement de 9/10 et 4/10 à 10/10 aux deux yeux, les opacités avaient régressé sans disparaître totalement. Le traitement a été interompu à 6 mois et l'évolution est restée stable dans le temps.

Kérato-conjonctivite par allergie :

Le traitement par ciclosporine 2% a rapidement amélioré l'aspect d'infiltrat sous-épithélial bilatéral et l'œdème limbique (Figures 3 et 4).

L'acuité visuelle est passée respectivement de 1/10 et 6/10 à 9/10 et 10/10 en 9 mois ; la fibrose sous-épithéliale a totalement disparu en 9 mois et le traitement a été arrêté. Un mois après, un début de récidive a conduit à une reprise de la ciclosporine.

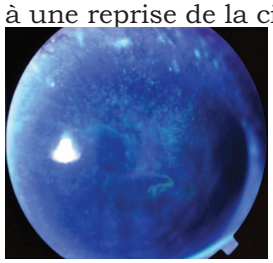

Figure 3 Kérato-conjonctivite par allergie au cobalt avant le traitement

Figure 4: Kérato-conjonctivite par allergie au cobalt 3 mois après le traitement

Kératite de Thygeson :

Dans les 2 cas, la ciclosporine collyre a été rapidement efficace avec disparition des signes cliniques après 2 mois de traitement. Le traitement a été arrêté au bout de 6 mois sans récidive.

DISCUSSION

La ciclosporine sous forme topique a un rôle immunomodulateur sans effet systémique. Elle peut constituer une alternative à la corticothérapie locale en cas d'échec ou de corticodépendance[3]. En France, il existe quatre formulations du collyre de ciclosporine à 2% : Sandimmun ®injectable dilué dans du NaCl 0,9%, Sandimmun® buvable évaporé et dilué dans de l'huile de ricin ou de l'huile de maïs, et Sandimmun ® buvable non évaporé dilué dans de l'huile de ricin[4].La cyclosporine est indiquée dans les maladies de la surface oculaire qui entraînent une libération de cytokines[3] ainsi que dans les rejets de greffe[2]. Elle est commercialisé aux Etats-Unis sous le nom de Restasis® (Cyclosporine à 0,01%) et utilisée pour accroître la production de larmes par ses propriétés anti-inflammatoires. Dans les kératites de Thygeson, son efficacité est largement recon-

nue[1]. En revanche, la tolérance locale de la ciclosporine est plutôt mauvaise en raison de sa toxicité épithéliale[3]. La formulation oléoaqueuse a une cytotoxicité plus importante que la formulation huileuse[4]. Dans les sécheresses oculaires la ciclosporine à 0,05% parait légèrement plus efficace qu'à 0,1%[2]. La molécule agit par son action anti-inflammatoire, immunosuppressive et probablement régulatrice de l'apoptose[3]. Aucune toxicité n'est notée. De nombreuses études ont révélé l'efficacité de la molécule dans les syndromes secs modérés ou sévères (notamment le syndrome de Gougerot Sjogren)[5]. La prescription de différentes présentations de collyres de ciclosporine est devenu une pratique courante dans des indications chirurgicales : greffes de cornée à haut risque de rejet,ou médicales : les kérato-conjonctivites vernale et atopique, les syndromes de l'oeil sec[6]. Nos meilleurs résultats ont été obtenus dans les kératites de Thygeson et les kérato-conjonctivites allergiques et fibrosantes. Les résultats sont moins significatifs en ce qui concerne les syndromes secs.

CONCLUSION

Les indications de la ciclosporine topique s'élargissent à l'heure actuelle. L'étude de plus grandes cohortes devrait nous permettre de mieux les cerner.

RÉFÉRENCES

1.Reinhard T, Sundmacher R, Graefes. Topical cyclosporine in thygeson's superficial punctate keratitis : Arch clin Exp Ophthalmol.1999 , Feb ; 237 (2) :109-112.

2.F.Lallemend , O.Felt-Besseghir, F.Behar-Cohen, and R.Gurny. Cyclosporine A delivery for the eye : A pharmaceutical chalenge ; Europian Journal of phamaceutics and biopharmaceutics challenge ; Volume 56, Issue 3, November 2003, pages 307-318.

3.Robert PY, Leconte V, Olive C, Ratsimzafy v, Javerliat M, Adenis J P. Cyclosporine A eye drops :manufacturing, toxicity, pharmacokinetics and indications in 2000 ; J Fr

Ophtalmol. 2001 May ;24 (5) :527-35.

4.H. Nourry (1,2), S. Perrot (2,3), C. Martin (3), C. Chaumeil (4), C. Cambourieu (1), P. Rat (1,2,3), J.-M. Warnet (1,2,3). Étude de la cytotoxicité de différents collyres à base de ciclosporine A buvable (Sandimmun ®) ; Fr. Ophtalmol., 2006; 29, 3, 251-257.

5.O.Galatoire ,C.Baudoin, P.L Pisella, F. Brignole . Cytofluorimétrie sur empruntes conjonctivales au cours de la kératoconjonctivite sèche : effets de la ciclosporine topique sur l'expression d'antigène HLA DR; J Fr Ophtalmol. 20003 ; 26,4,337-343 Masson, Paris ,2003.

6. M. Kauss Hornecker, S. Charles Weber∗,M.-L. Brandely Piat, M. Darrodes, K. Jomaa, F. Chast. Collyres de ciclosporine : étude d'une cohorte de patients de 2009 à 2013 ; Journal français d'ophtalmologie (2015) 38, 700-708