*Revue SOAO* N° 01- 2019, pp. 47-52
© EDUCI 2019

# CARACTÉRISTIQUES CLINIQUES DE LA DYSTROPHIE MACULAIRE DE STARGARDT.

*CLINICAL FEATURES OF STARGARDT MACULAR DYSTROPHY.*

TM BAH[1]*, MO BAH[1], R BALDÉ[2], I FOFANA[1], AI BALDÉ[3], S DIANÉ[1], MI CISSÉ[1]

1- Service d'Ophtalmologie, Hôpital national DONKA.
2- Service d'Ophtalmologie, Hôpital national Ignace Deen
3- Service d'Ophtalmologie, Hôpital militaire du Camp Samory

***Correspondant:** Thierno Madjou BAH, CADES/O, HN Donka, BP : 2372, E-mail : madjdesso6@gmail.com

## RÉSUMÉ

**Introduction:** Décrite pour la première fois en 1909 par Karl Stargardt, la dystrophie maculaire de Stargardt est une maculopathie héréditaire, bilatérale et symétrique, à transmission autosomique récessive, liée au gène *ABCA4*, situé sur le chromosome 1 dans la région 1p22.1. Elle affecte les enfants et les adolescents avant l'âge de 20 ans (surtout entre 7 et 12 ans) sans discrimination de sexe ou d'origine géographique. Son apparition chez l'adulte dans la troisième ou quatrième décennie n'est pas rare. Nous rapportons les observations cliniques de deux patients présentant des tableaux différents de la maladie de Stargardt.

**Observations:** Il s'agissait d'un garçon de 11 ans, élève, d'ethnie soussou, deuxième d'une fratrie de trois enfants, et d'une femme de 42 ans, d'ethnie malinké, se plaignant tous d'une baisse progressive et bilatérale de la vision. La baisse visuelle était très profonde chez l'enfant et modérée chez la femme. Chez les deux, l'examen des segments antérieurs sont strictement normaux et normotones. L'examen des fonds d'œil retrouvait une atrophie maculaire majeure chez le garçon et des tâches jaunes miliaires disséminées en zone maculaire et périmaculaire chez la dame. Dans les deux cas, les lésions étaient bilatérales et relativement symétriques, sans anomalies périphériques. Les clichés en autofluorescence décrivaient un aspect granulaire des maculas. L'angiographie à la fluorescéine notait une imprégnation tissulaire dans les deux cas avec effet fenêtre chez l'enfant. Il était noté, dans toutes les observations, un silence choroïdien tout au long du procédé angiographique. L'enquête familiale n'avait pas évoqué de consanguinité dans les deux cas, plutôt de troubles visuels, il y'a 12 mois, chez le petit frère de l'enfant âgé de 7 ans. Ces examens ont permis de conclure au diagnostic de dystrophie maculaire de Stargardt.

**Discussion:** La maladie de Stargardt est la dégénérescence maculaire la plus fréquente chez les enfants de moins de 15 ans. C'est une maladie d'origine génétique, se caractérisant par une perte graduelle et irréversible de la vision centrale qui, généralement, débute dans l'enfance entre 7 et 15 ans. La forme de l'adulte n'est pas rare mais toujours prise à tort pour une maculopathie liée à l'âge. L'autofluorescence est l'examen clé du diagnostic, mettant en évidence plus clairement les lésions flavimaculées. L'angiographie à la fluorescéine, non nécessaire au diagnostic, montrera la présence d'un silence choroïdien « dit de Bonin », ce qui permet d'éliminer certains autres diagnostiques.

**Conclusion:** La maladie de Stargardt est une hérédodégénérescence centrale, bilatérale et relativement symétrique, survenant entre 6 et 15 ans, non réversible et non totalement aveuglante. Pour l'heure, il n'existe pas de traitement curatif efficace, pourquoi un soutien psychologique est indispensable, surtout au moment du diagnostic, à la fois pour le patient et sa famille. La basse vision aidera à la prise en charge des cas sévère et la surveillance du fond, par l'ophtalmologiste, nécessaire au dépistage des complications.

**Mots-clés:** Caractéristiques-cliniques-dystrophie-macula-stargardt.

## ABSTRACT

***Introduction:*** *First described in 1909 by Karl Stargardt, Stargardt macular dystrophy is a bilateral and symmetrical inherited Maculopathy with recessive autosomal transmission linked to the ABCA4 gene, located on chromosome 1 in the region 1p22.1. It affects children and adolescents before the age of 20 (especially between 7 and 12 years) regardless of gender or geographical origin. Its onset in adults in the third or fourth decade is not uncommon. We report the clinical observations of two patients presenting with different pictures of Stargardt disease.*

***Observations:*** *The study was about an 11-year-old pupil, from the Sousou ethnic group, the second of three children, and a 42-year-old woman from the Malinke ethnic group, all complaining about gradual and bilateral decline in vision. The visual decline was very deep in the child and moderate in the woman. In both patients, the examination of the anterior segments is strictly normal as well as the ocular tonus. The fundus examination revealed major macular atrophy in the boy and miliary yellow spots disseminated in the macular and peri-macular zone in the lady. In both cases, the lesions were bilateral and relatively symmetrical, with no peripheral abnormalities. Pictures in auto fluorescence described a granular appearance of maculae. Fluorescein angiography noted tissue impregnation in both cases with a window effect in the child. It was noted in all the observations, a choroidal silence throughout the angiographic process. The family history did not mention consanguinity in both cases; it rather mentioned visual disorders in the little brother of the child aged 7 years, 12 months ago. These examinations led to the diagnosis of Stargardt macular dystrophy.*

***Discussion:*** *Stargardt disease is the most common macular degeneration in children under 15. It is a disease of genetic origin, characterized by a gradual and irreversible loss of central vision that usually begins in childhood between 7 and 15 years. The type in the adult is not uncommon but always mistaken for age-related Maculopathy. Auto fluorescence is the key examination for diagnosis, highlighting flavimaculatus lesions more clearly. Fluorescein angiography which is not necessary for diagnosis, will show the presence of choroidal silence "called Bonin", which eliminates some other diagnoses.*

***Conclusion****: Stargardt disease is a bilateral central heredodegeneration, and relatively symmetrical, occurring between 6 and 15 years of age. It is non-reversible and not totally blinding. Right now, there is no effective curative treatment; this is the reason why a psychological support is essential, especially at the time of diagnosis, for both* the patient and his family.

***Keywords:*** *Features - clinical - dystrophy - macula - stargardt.*

## INTRODUCTION

Décrite pour la première fois en 1909 par Karl Stargardt[1], la dystrophie maculaire de Stargardt est une maculopathie héréditaire, bilatérale, symétrique, à transmission autosomique récessive, liée au gène *ABCA4*, situé sur le chromosome 1, dans la région 1p22.1. Ce gène code pour une protéine permettant le transfert du tout-trans-rétinal de la lumière des disques des photorécepteurs dans leur cytoplasme. L'absence de cette protéine conduit à l'accumulation de produits de dégradation du photopigment (dérivés de la vitamine A), toxique pour l'épithélium pigmentaire[1-3]. Cette maladie affecte les enfants et les adolescents avant l'âge de 20 ans (surtout entre 7 et 12 ans) sans discrimination de sexe ou d'origine géographique[1,4]. Son apparition chez l'adulte dans la troisième ou quatrième décennie n'est pas rare[4]. Elle provoque une baisse d'acuité visuelle progressive, accompagnée d'un scotome central et de dyschromatopsies[1-4]. Nous rapportons les observations cliniques de deux patients présentant des tableaux différents de la maladie de Stargardt.

## OBSERVATIONS

OBSERVATION 1

Un garçon de 11 ans, élève, d'ethnie sous-sou, deuxième d'une fratrie de trois enfants, se plaignant d'une baisse progressive et bilatérale de la vision depuis 3 ans, nous a été adressé pour bilan de maculopathie bilatérale. L'acuité visuelle est évaluée à compte les doigts à 2 m à l'œil droit et à 3 m à l'œil gauche. Les segments antérieurs sont strictement normaux et normotones. L'examen du fond d'œil retrouve une atrophie maculaire majeure, bilatérale et relativement symétrique, sans anomalies périphériques.

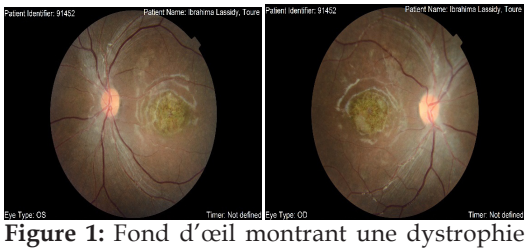


**Figure 1:** Fond d'œil montrant une dystrophie maculaire majeure relativement symétrique

Les clichés en autofluorescence décrivent un aspect granulaire des maculas.(figure 2)

**Figure 2:** *Cliché autofluorescent montrant des granules confluents au niveau maculaire*

L'angiographie à la fluorescéine note un effet fenêtre avec silence choroïdien

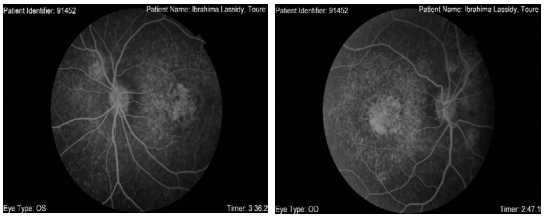

***Figure 3*** : *Angiographie à la fluorescéine (3 mn) montrant une atrophie maculaire, une hyperfluorescence des taches flavimaculées, un silence choroïdien* périphérique.

Le champ visuel, Octopus 301 n'a pas été contributif. L'enquête familiale n'a pas évoqué de consanguinité plutôt de troubles visuels, il y'a 12 mois, chez le petit frère âgé de 7 ans. L'ensemble de ces examens clinique et paracliniques a permis de conclure au diagnostic de la maladie de Stargardt à révélation précoce.

OBSERVATION 2

Une femme de 42 ans, marchande, diabétique et hypertendue connue depuis 6 ans, régulièrement suivie, nous a été adressée par le service de diabétologie pour bilan annuel de suivi, le 21/05/2018. Elle se plaignait de flou visuel depuis l'âge de 20 ans. Son acuité visuelle avait été mesurée à 2/10 chaque œil, améliorable à droite avec – 1,00 à 3/10 et – 0,5 (-1,00) 110° à 5/10 à gauche. L'examen orbitofacial et les mouvements oculomoteurs étaient strictement normaux. Les annexes et segments antérieurs étaient aussi normaux, la pression intra-oculaire était mesurée à 12/12 mmhg. A l'examen du fond d'œil, était noté dans la zone maculaire et péri maculaire des taches jaunes, simulant des drusens miliaires, disséminés sur tout le pôle postérieur. Ces lésions étaient bilatérales et relativement symétriques (figure 4).

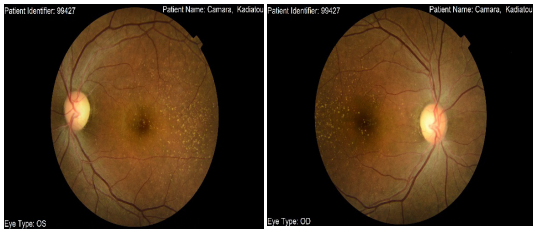

***Figure 4*** : *Fond d'œil bilatéral montrant des taches flavimaculées*

Elles étaient autofluorescentes, (figure 5)

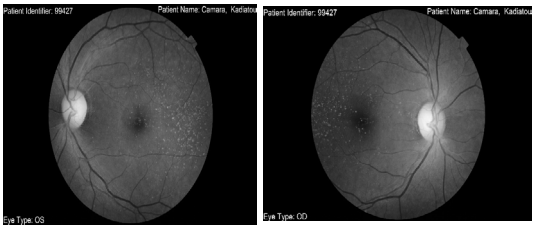

***Figure 5*** : *Autofluorescence des taches flavimaculées*

et imprégnaient la fluorescéine en angiographie (figure 6).

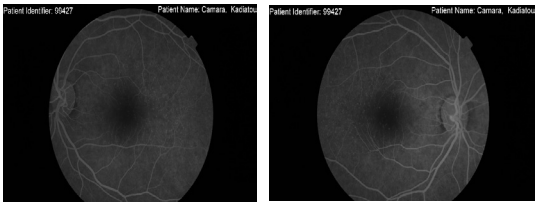

***Figure 6*** **:** *Angiographie à la fluorescéine (3m5s) montrant une imprégnation des taches flavimaculées*

La choroïde était silencieuse durant tout le procédé angiographique (figure 7).

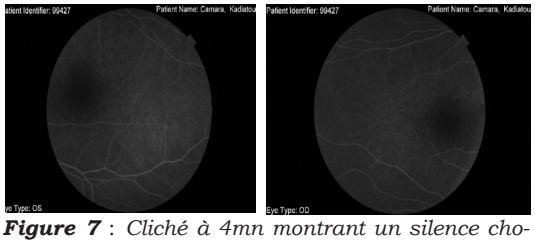

***Figure 7*** : *Cliché à 4mn montrant un silence choroïdien* périphérique « *dit de Bonin* » durant tout le procédé *angiographique.*

Le diagnostic de la maladie de Stargardt à révélation tardive avait été retenu sur ces arguments cliniques et paracliniques. La vitamine A et dérivés lui avaient été proscrits et la surveillance du fond d'œil instituée.

**DISCUSSION**

La maladie de Stargardt, d'origine génétique, est la dégénérescence maculaire la plus fréquente chez les enfants de moins de 15 ans[2,3,6]. Elle se caractérise par une perte graduelle et irréversible de la vision centrale qui, généralement, débute dans l'enfance entre 7 et 15 ans (Observation 1)[1,5,6]. A l'inverse d'autres maladies rétiniennes, elle est due aux altérations d'un seul gène, *ABCA4* situé sur le chromosome 1, dans la région 1p22.1. Ce gène, uniquement actif dans la rétine, porte l'information nécessaire à la fabrication d'une protéine impliquée dans le passage des dérivés de la vitamine A à travers les membranes cellulaires[1,3]. La perte de fonction de cette protéine entraîne une accumulation de ceux-ci dans la rétine. Plusieurs anomalies différentes de ce gène peuvent être à l'origine de la maladie. Ces mutations entraînent une diminution de l'activité de la protéine qui n'est toutefois pas nulle. Le même gène *ABCA4* peut être à l'origine d'autres maladies rétiniennes (rétinites pigmentaires, dystrophie des cônes et des bâtonnets, Stargardt de l'adulte) lorsqu'on est en présence de mutations différentes plus ou moins sévères[1,5-9]. La sévérité des mutations est expliquée par leur nature et leur localisation. Une étude a montré que les mutations stop, les insertions et les délétions dans le gène ABCA4 sont responsable du phénotype sévère[6,10], probablement le cas de notre enfant. Les symptômes de la maladie de Stargardt sont semblables à ceux de la dégénérescence maculaire liée à l'âge, bien que ses causes soient différentes. Comme les symptômes s'installent relativement tôt dans la vie, la maladie est parfois appelée dégénérescence maculaire juvénile[3,5,6]. Dans le cas de notre enfant, comme dans d'autres formes habituelles, une baisse assez rapide de la vision précise entraîne une diminution de l'acuité visuelle touchant les deux yeux et relativement symétrique. L'acuité visuelle continue à baisser assez rapidement et de façon inéluctable pour atteindre en deux ou trois ans un chiffre de 1/10ème à 1/20ème[3,7]. Cependant, les personnes atteintes ne deviennent pas aveugles car elles gardent le plus souvent une vision périphérique leur permettant de se déplacer, d'être autonomes et indépendantes (notre observation 1)[1]. Une forme plus tardive de la maladie a été décrite en 1965 par Franceschetti. Il s'agit aussi d'une dystrophie de la macula ou Stargardt de l'adulte ou fundus flavimaculatus. L'aspect de l'examen ophtalmologique est semblable mais la maladie a un début plus tardif vers l'âge de 20 ans (notre observation 2). L'évolution de cette forme est également plus lente et moins sévère. Le gène responsable de cette forme est le même que celui à l'origine de la forme de l'enfant mais les mutations sont différentes. Il s'agit donc de deux formes cliniques de la même maladie[1,2]. Le diagnostic de Stargardt est évoqué en premier lieu sur les manifestations cliniques et sur l'âge du malade[1]. L'examen du fond d'œil révèle, au stade de début, une lésion de la macula souvent associée à des tâches jaunâtres tout autour (dépôt de lipofuscine) sans anomalies périphériques[1-6] (observation 2). Lorsqu'il s'agit de la forme à révélation tardive, la maladie est souvent prise à tort pour une maculopathie liée à l'âge ou une DMLA atrophique, car les lésions flavimaculées sont de la même couleur que les drusens. Dans ce contexte, l'autofluorescence est l'examen clé du diagnostic, mettant en évidence plus clairement les lésions flavimaculées[1,2]. L'angiographie au vert d'indocyanine (ICG) au temps tardif mettra également en évidence les lésions flavimaculées apparaissant alors hypofluorescentes[2]. L'apparition progressive de plages d'atrophie centrale et l'évolution des taches flavimaculées vers l'atrophie, au stade terminal, rendent parfois le diagnostic tardif plus difficile chez l'adulte mais très caractéristique chez l'enfant[2] (notre observation 1). Dans nos observations et dans 80% de cas, l'angiographie à la fluorescéine, non nécessaire au diagnostic, montre la présence d'un silence choroïdien « dit de Bonin », caractéristique de la maladie de Stargardt, qui permet d'éliminer certains autres diagnostics (maladie de Stargardt de transmission autosomique dominante (10%), dystrophie des cônes, etc.)[1,6]. Non disponible dans nos contextes, l'OCT pouvait retrouver de manière précoce une atteinte de la ligne

ellipsoïde sur la zone maculaire périfovéale. Les taches flavimaculées pouvaient être visibles et prendre la forme de dépôts hyper réflectifs en regard de l'épithélium pigmenté[4]. Également non disponible pour nos cas, l'ERG global serait classiquement normal (maladie de Stargardt de type 1) mais pouvait retrouver, dans certains cas, une altération des réponses scotopiques (type 2) ou photopiques (type 3), entraînant un risque d'atteinte périphérique[1,4]. L'examen de la vision des couleurs révèlera au début de la maladie un trouble de la distinction entre le vert et le rouge. Plus tard, dans l'évolution de la maladie, la vision des couleurs sera très altérée sans axe prioritaire[1]. Etant génétique à transmission récessive, la maladie de Stargardt ne touche donc habituellement que des frères et sœurs dans une famille (tel le cas de la fratrie de notre observation1). La probabilité d'avoir un autre enfant atteint est de 1 sur 4 pour un couple ayant déjà donné naissance à un enfant malade. Pour les malades, le risque de donner naissance à des enfants atteints à leur tour, longtemps considéré comme faible, a été réévalué à 1 sur 60 compte tenu de la fréquence élevée des porteurs asymptomatiques de mutations du gène *ABCA4* à l'état hétérozygote dans la population générale. Les autres membres de la famille ont un risque faible d'avoir un enfant atteint, sauf en cas de mariage entre cousins[1,3,6]. Aucun traitement n'est actuellement approuvé pour prévenir ou ralentir la perte de vision associée à la maladie de Stargardt. Les personnes atteintes doivent néanmoins subir des examens réguliers de la vue, même en l'absence de modifications de la vision, pour éviter les complications graves mais traitables qui peuvent aggraver la déficience visuelle, telles que l'œdème maculaire[6]. Toutefois, des précautions importantes doivent être prises, par ces patients, telles que le port de verres teintés pour filtrer 100% des rayons UV, éviter la prise de compléments alimentaires riches en vitamine A et/ou en bêta-carotène. En effet, des études récentes ont démontré un effet bénéfique sur les lésions rétiniennes de la réduction de l'apport de vitamine A dans la rétine[1].

## CONCLUSION

La maladie de Stargardt est une maculopathie d'origine génétique se manifestant par lasurvenue rapidement progressive, chez l'enfant entre 6 et 15 ans, d'une baisse importante, bilatérale et relativement symétrique de l'acuité visuelle, non réversible et non totalement aveuglante. La forme de l'adulte n'est pas rare mais moyen sévère et le plus souvent pris à tort pour une maculopathie liée à l'âge. Le diagnostic est clinique, confirmé par l'autofluorescence des lésions maculaires. Il n'existe pas un traitement curatif efficace. Au moment du diagnostic, un soutien psychologique est donc indispensable, à la fois, pour le patient et sa famille. Les enfants doivent être pris en charge en basse vision et la surveillance du fond d'œil nécessaire au dépistage des complications telles que les œdèmes maculaires.

## RÉFÉRENCES

1-Sahel JA, Hamel C, Kaplan J. La maladie de Stargardt [en ligne]. Encyclopédie Orphanet Grand Public, Mars 2007 [cité le 15/12/2017] ; [environ 14 écrans]. Disponible à l'URL : www.orpha.net/data/patho/Pub/fr/Stargardt-FR-frPub158v01.pdf

2-Couzinet A. Maladie de Stargardt à révélation tardive : à propos d'un cas. Images en Ophtalmologie. Nov-Déc 2013 ; 7 (6) : 154 – 5.

3-Chouchene I, Largueche L, Ouechtati F, Derouiche K, Turki A, Abdelhak S, et al. Caractérisation clinique de la maladie de Stargardt et exploration moléculaire de la c.2041C>T (gène ABCA4) chez des patients tunisiens. Ann Biol Clin 2013 ; 71 (6) : 645-51.

4-Mathis T, DeBats F, Abouaf L, Kodjikian L. Dystrophie maculaire de Stargardt. Images en Ophtalmologie. Mars-avril 2014 ; 8 (2) : 42 – 5.

5-Gauthier MK. Génétique moléculaire de la maladie de Stargardt : Etude des mutations du gène ABCA4 dans la population canadienne-française [Mémoire]. Génétique : Québec ; 2010. 66 pages.

6-Foundation Fighting Blindness. Feuillet d'information. Maladie de Stargardt. Toronto : FFB ; Février 2013.

7-Largueche L, Ouechtati F, Derouiche K, Merdassi A, Tiab L, Schorderet DF, et al. Hétérogénéité clinique et mutationnelle chez une grande famille consanguine Stargardt-like. JFOphtalmol 2007; 30(Suppl.2):2S344.

8-Cideciyan AV, Swider M, Aleman TS, Tsybovsky Y, Sharon BS, Windsor EA et al. ABCA4 disease progression and a proposed strategy for gene therapy. Hum Mol Genet 2009; 18:931–41.

9-Rosenberg T, Klie F, Garred P, Schwartz M. N965S is a common ABCA4 variant in Stargardt-related retinopathies in the Danish population. Mol Vis 2007; 13:1962–9.

10-Simonelli F, Tesla F, Zernant J, Nesti A, Rossi S, Allikmets R, et al. Genotype-phenotype correlation in Italian families with Stargardt disease. Ophtalmic Res 2005; 37:159–67.